

بِسْمِ اللَّهِ الرَّحْمَنِ الرَّحِيمِ

سوء الوظيفة البولية التناسلية: هبوط الأعضاء
الحوضية، السلس البولي، والأخماج البولية.

Genitourinary Dysfunction: Pelvic Organ
Prolapse, Urinary Incontinence, and Infections



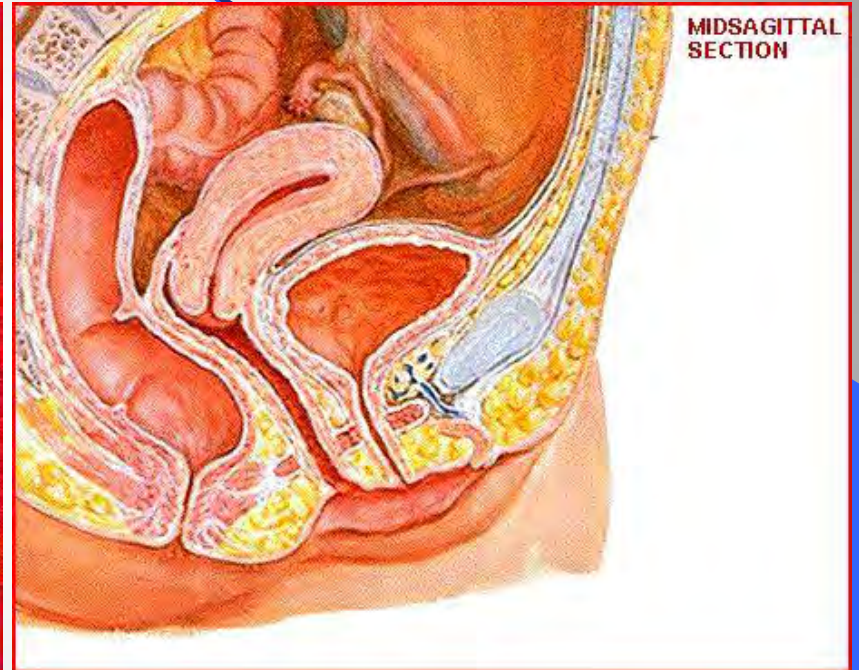
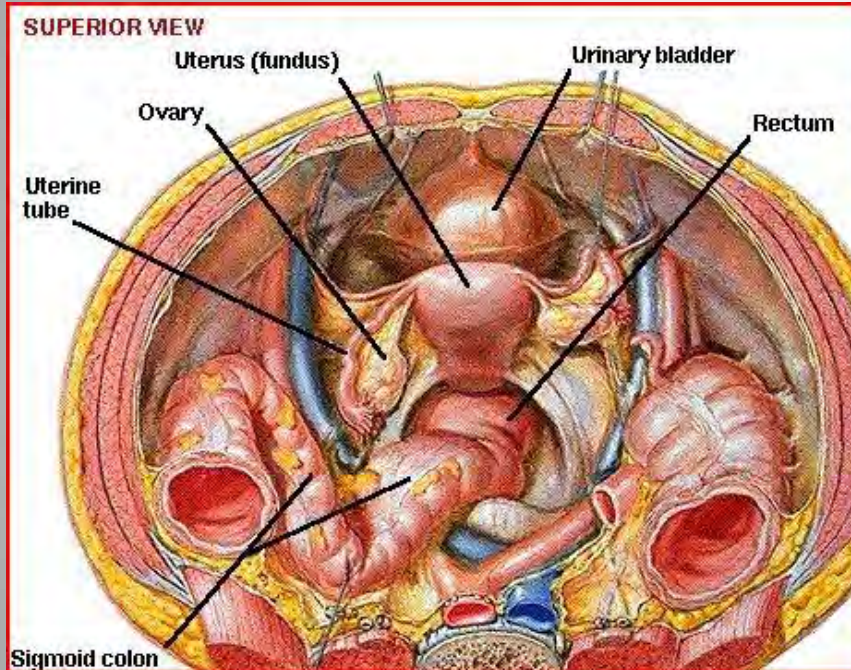
ألست الأمل لك التوركن عال سقنا
لأهل التوليد وأمراض النساء

طب الأعضاء التناسلية

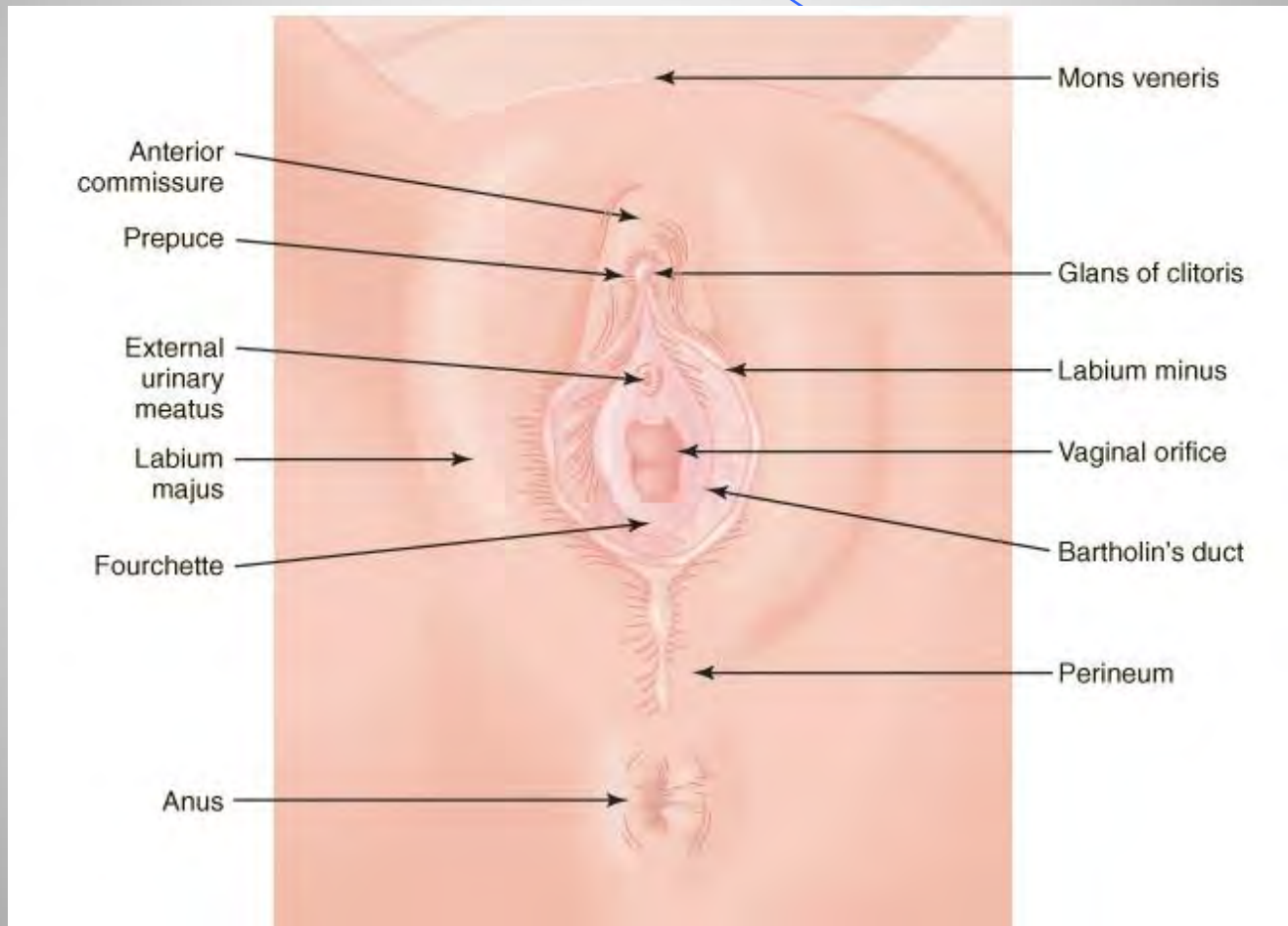
الأستاذ الدكتور هلال السقيا
أسس استشارات فييد وأمراض النساء
جامعة دمشق

تشريح الحوض للرحم وعلاقتها بالعضاء المجاورة

4

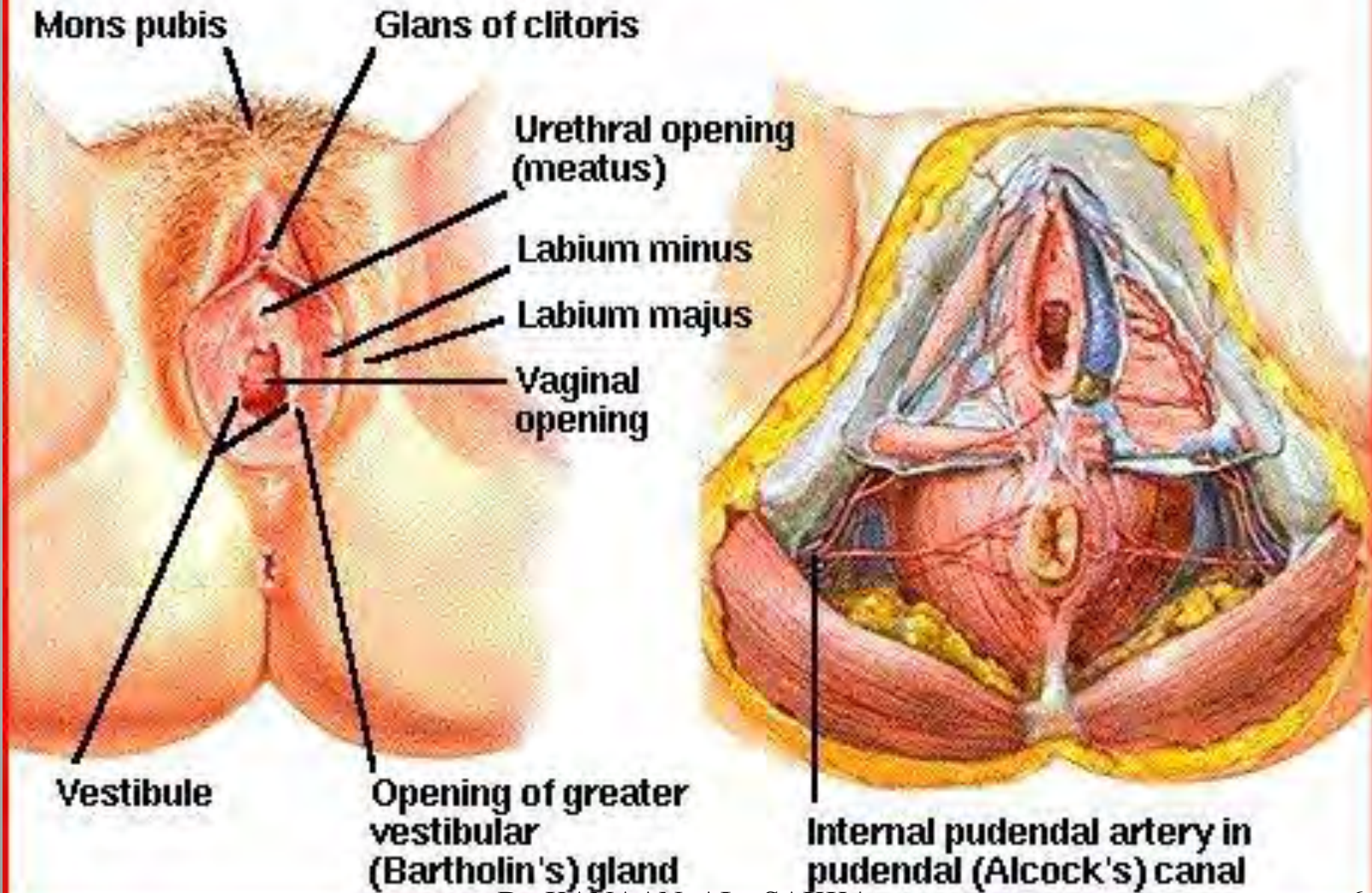


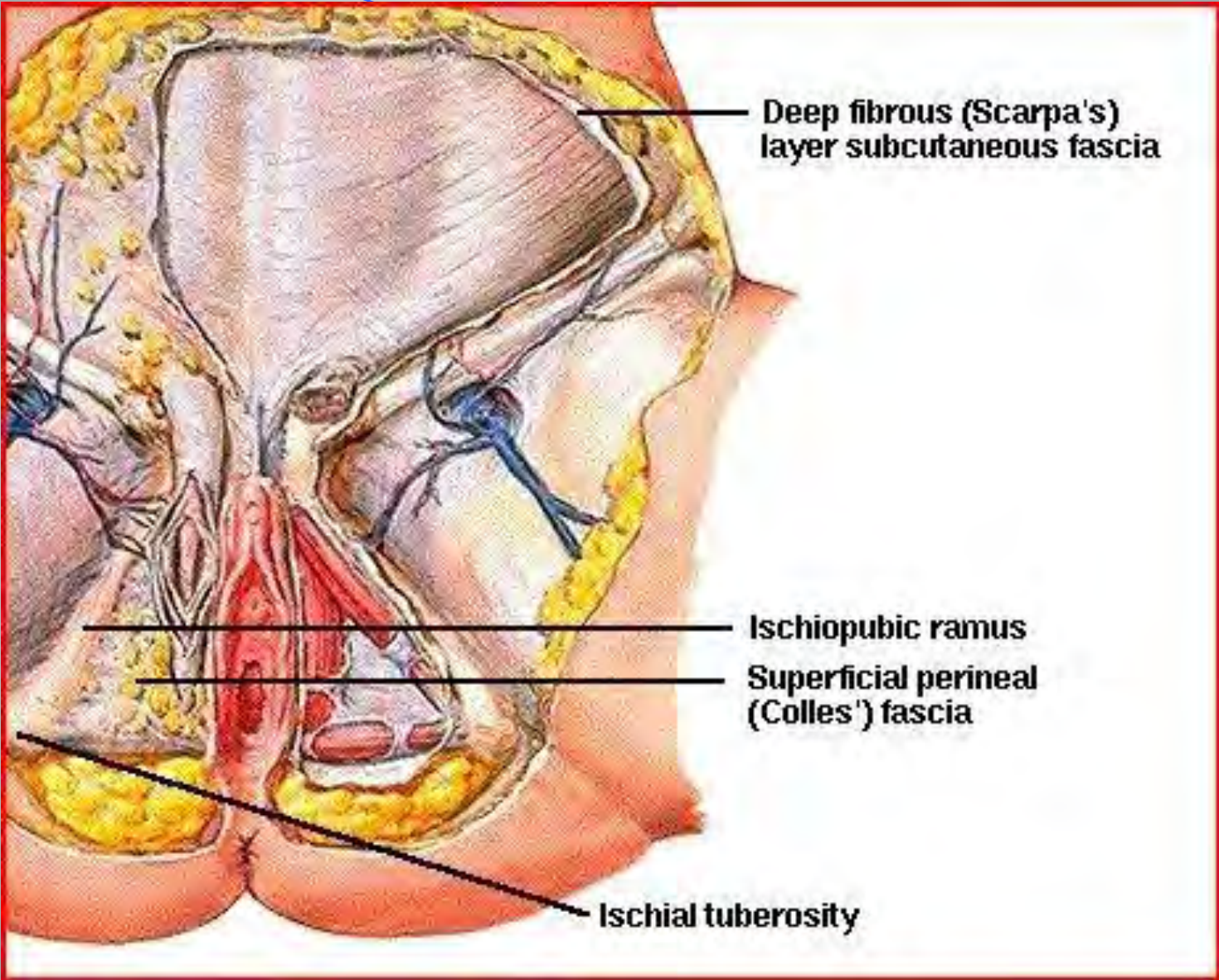
الأعضاء التناسلية الظاهرة



PERINEUM AND EXTERNAL GENITALIA

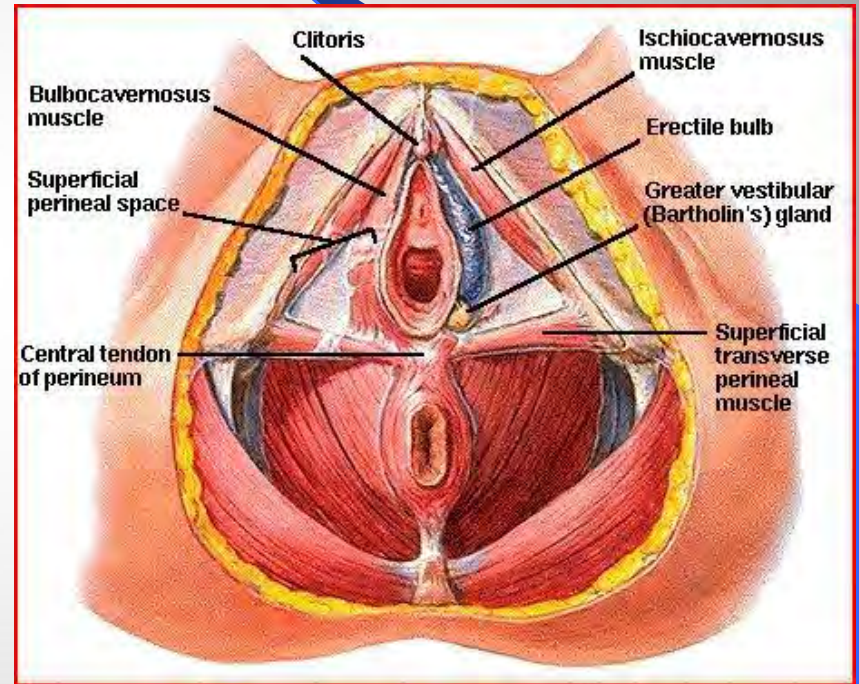
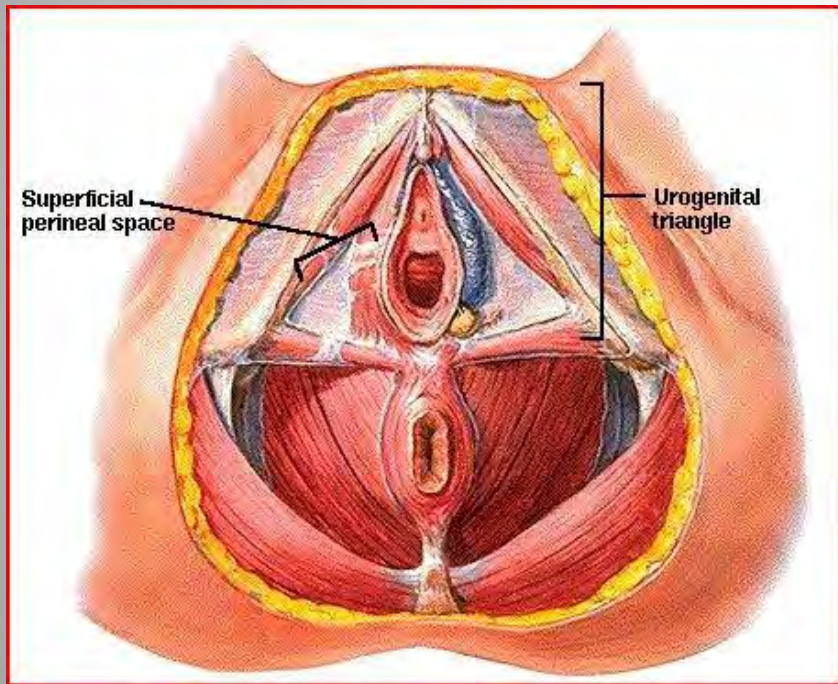
ARTERIES AND VEINS OF PERINEUM



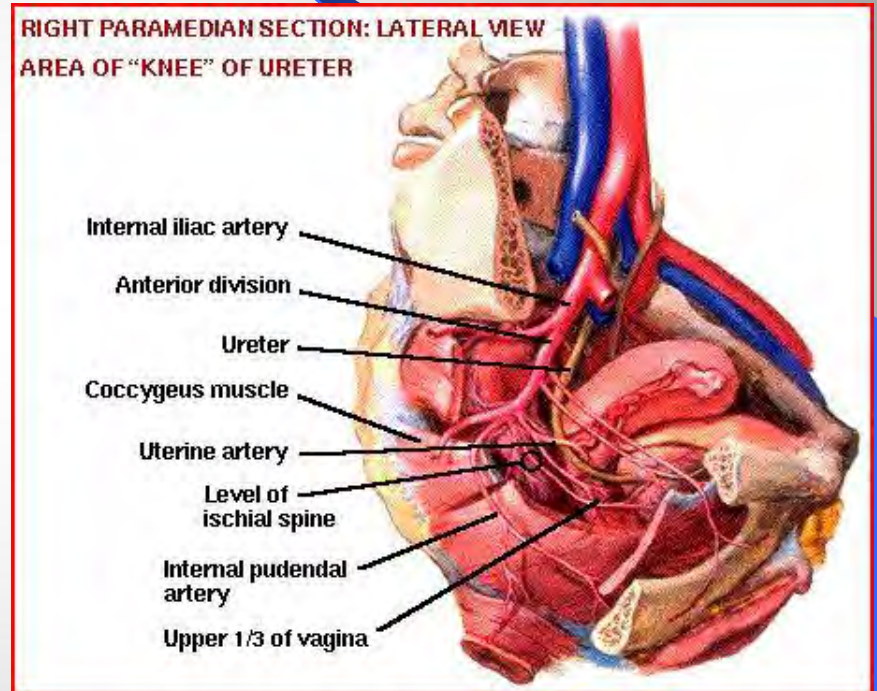
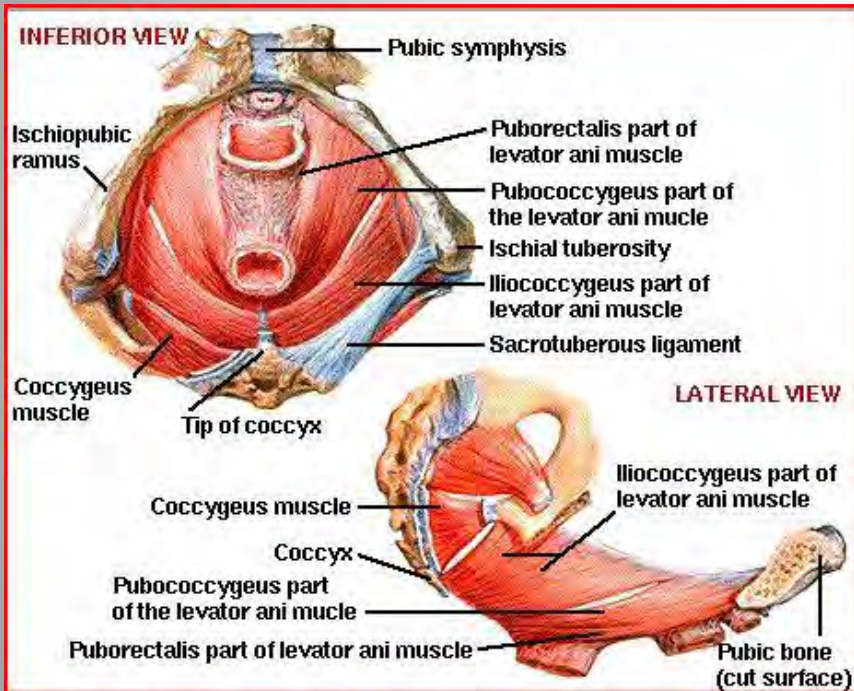


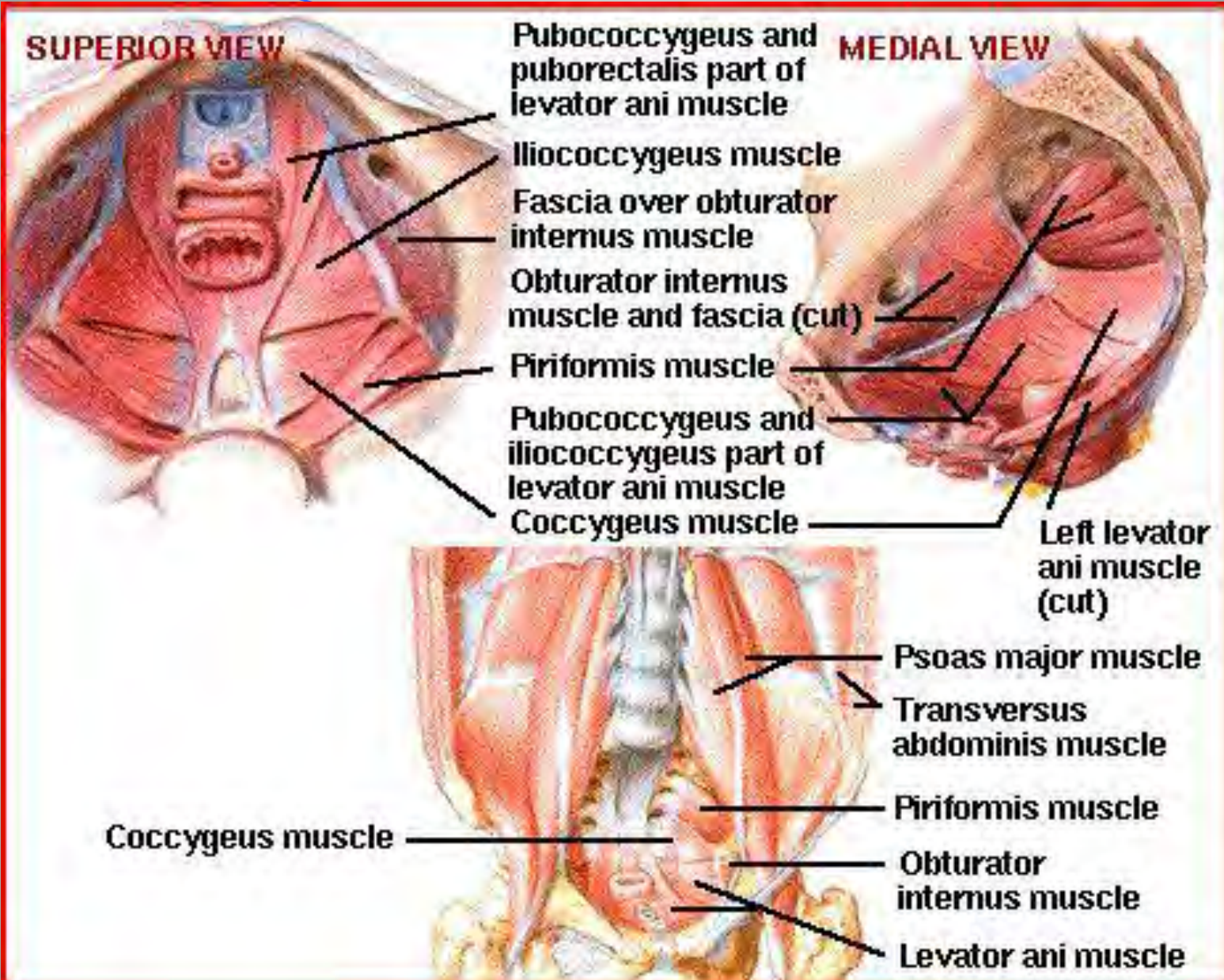
العجان عضلات الاعوججة الى سطحية الوقوس طاقلة عميقة

8

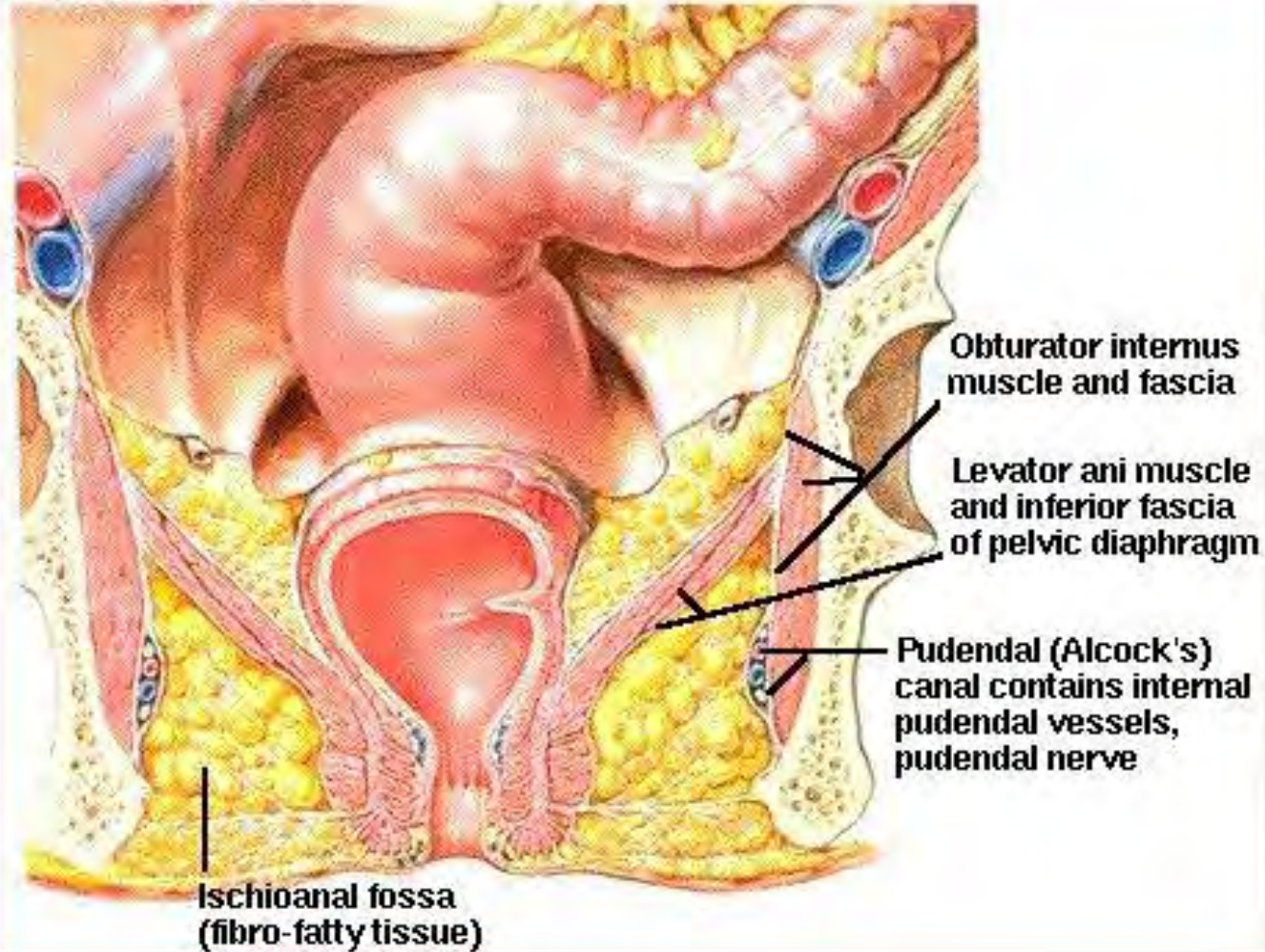


العضل وواف عمل شرج من داخل الحوض

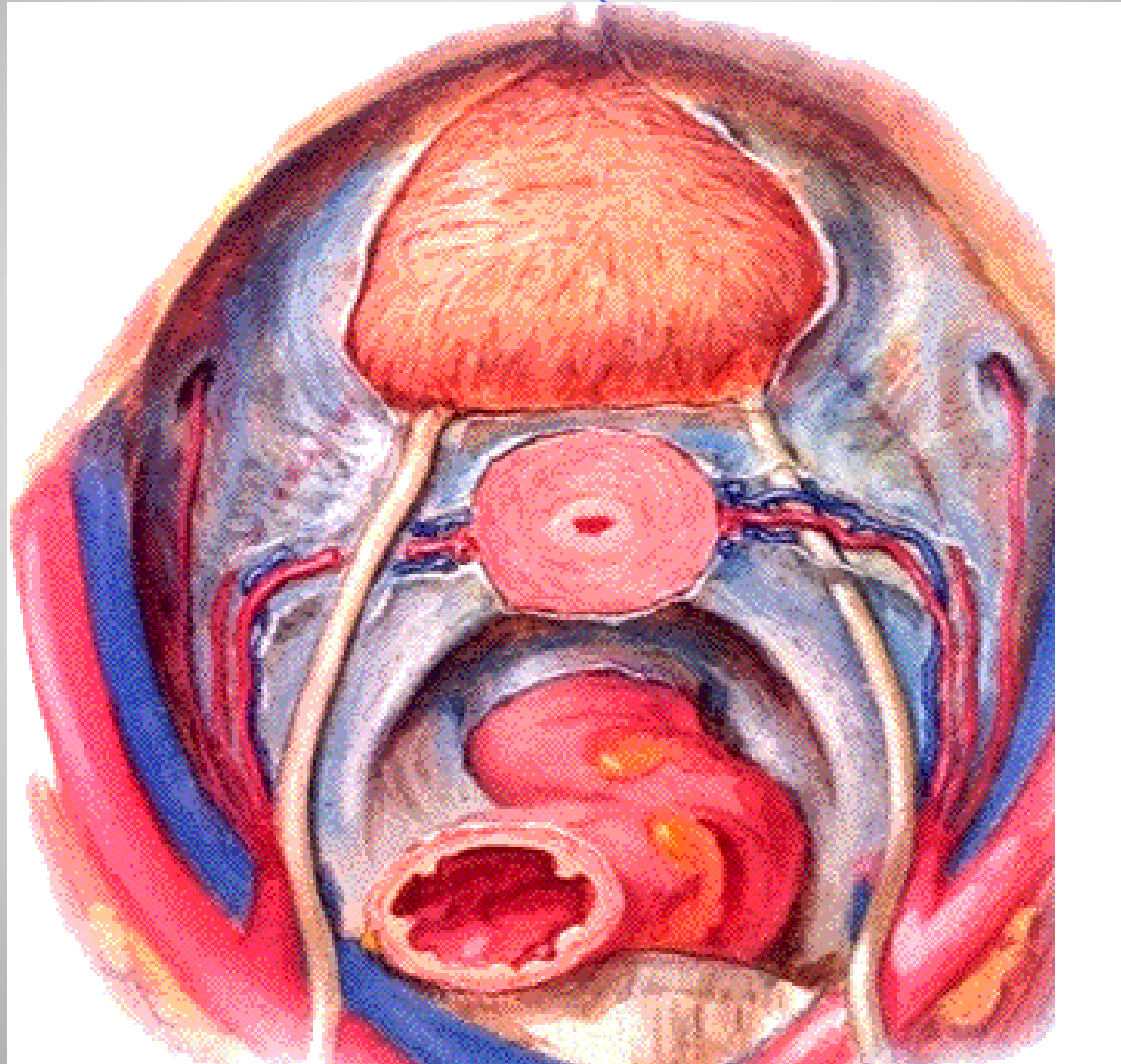


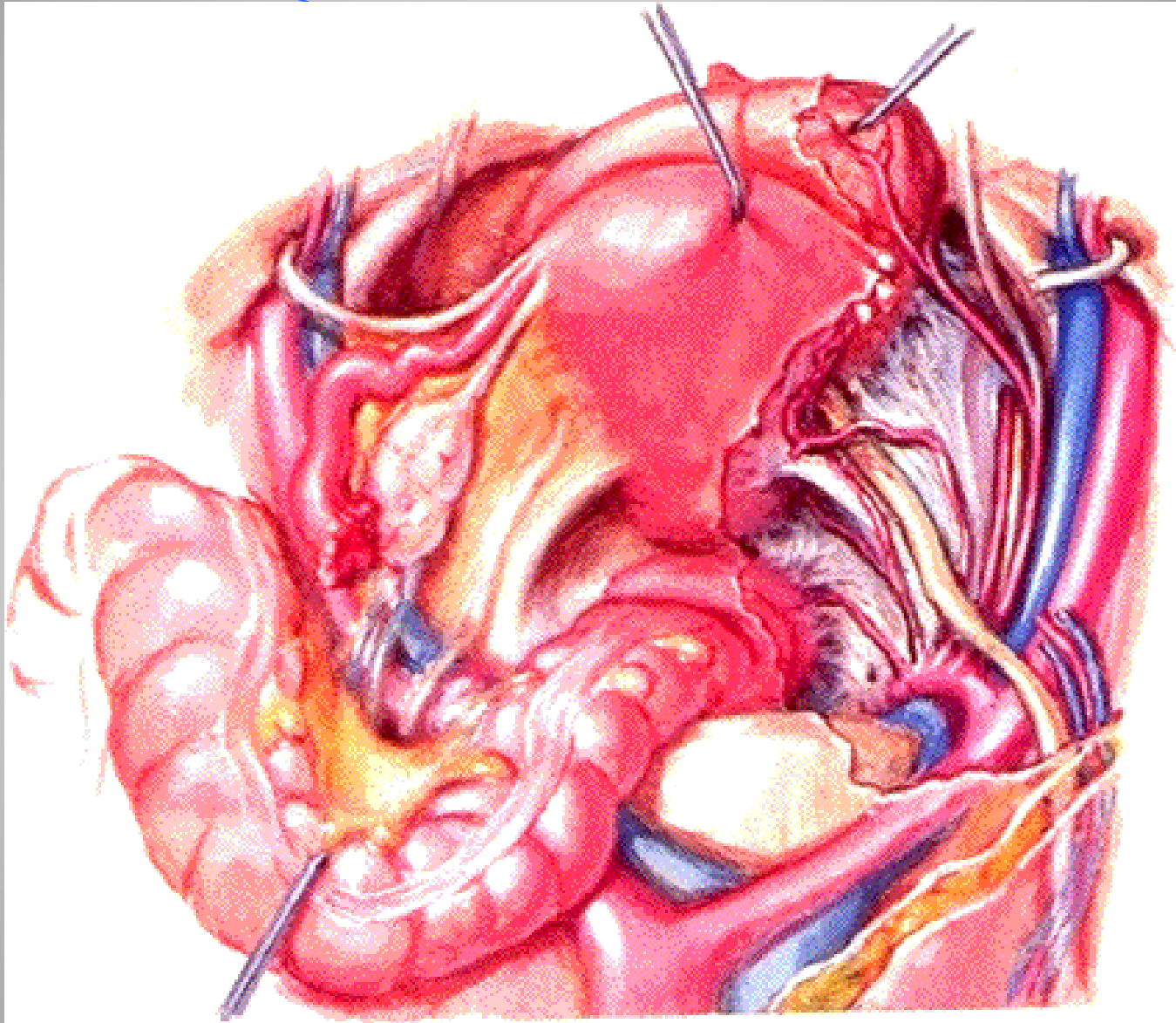


ISCHIOANAL FOSSA

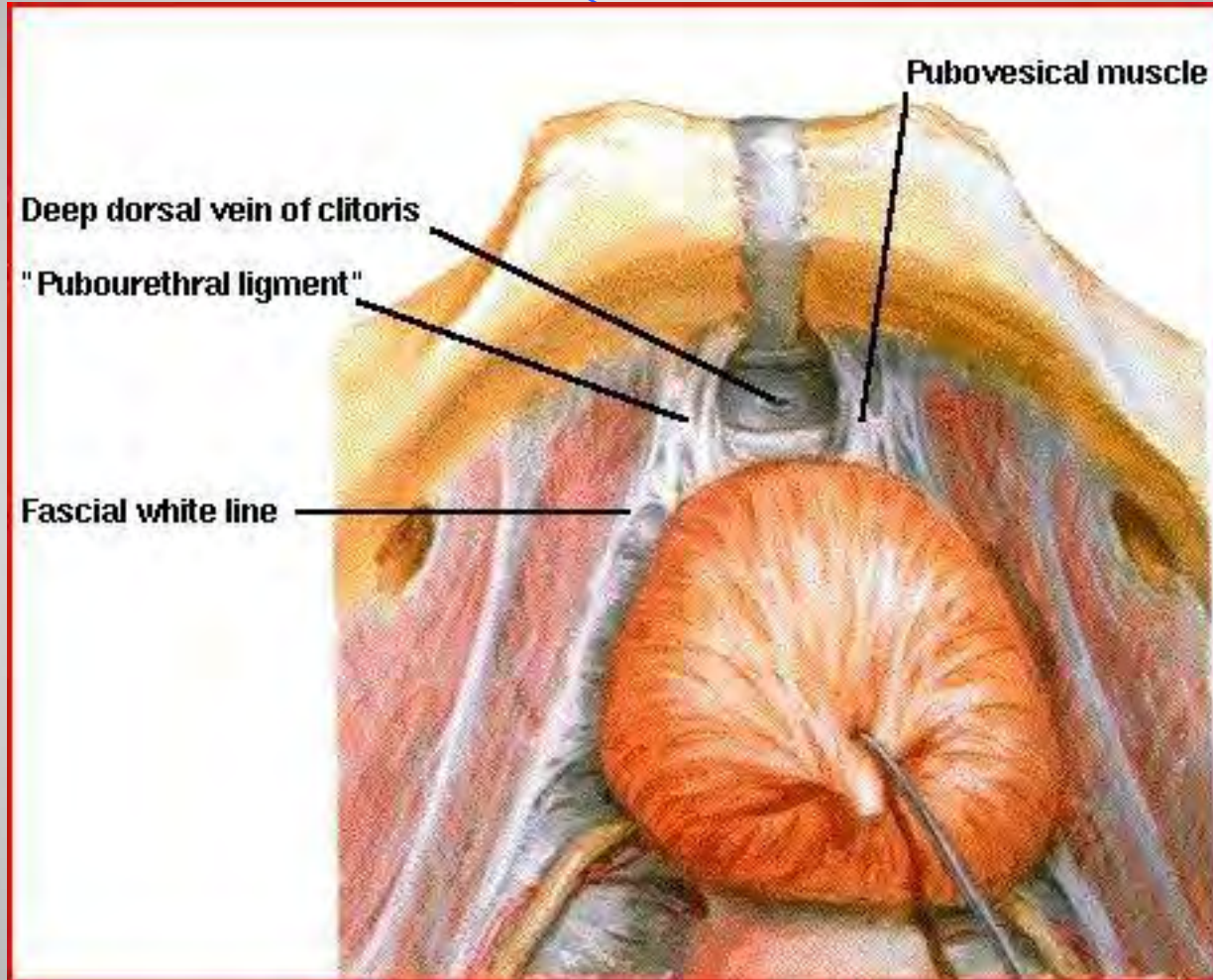


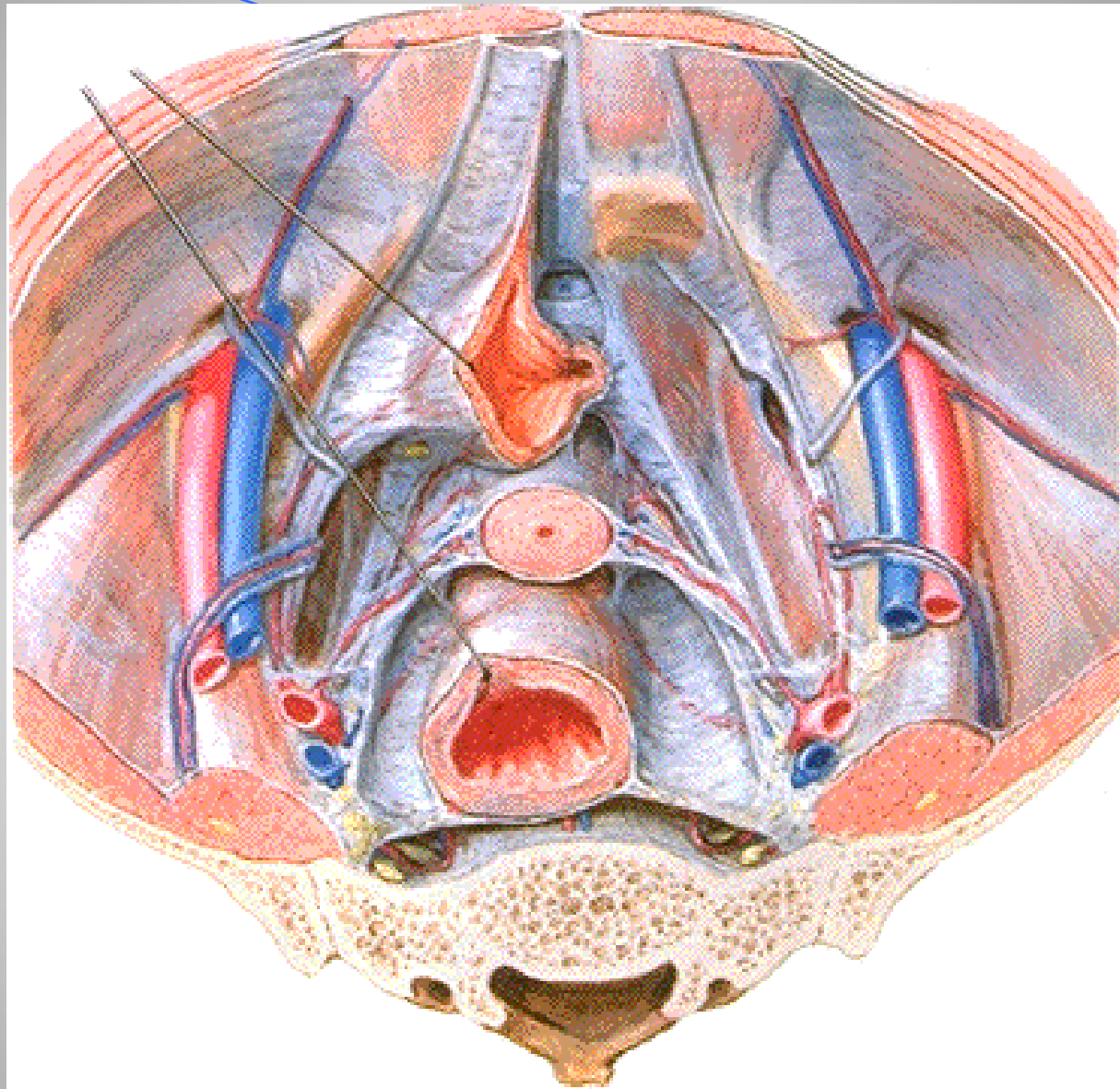
أل الأربطة، الأوعية، الأضلاع، الرحم، أسناني، رحمي عجزى /

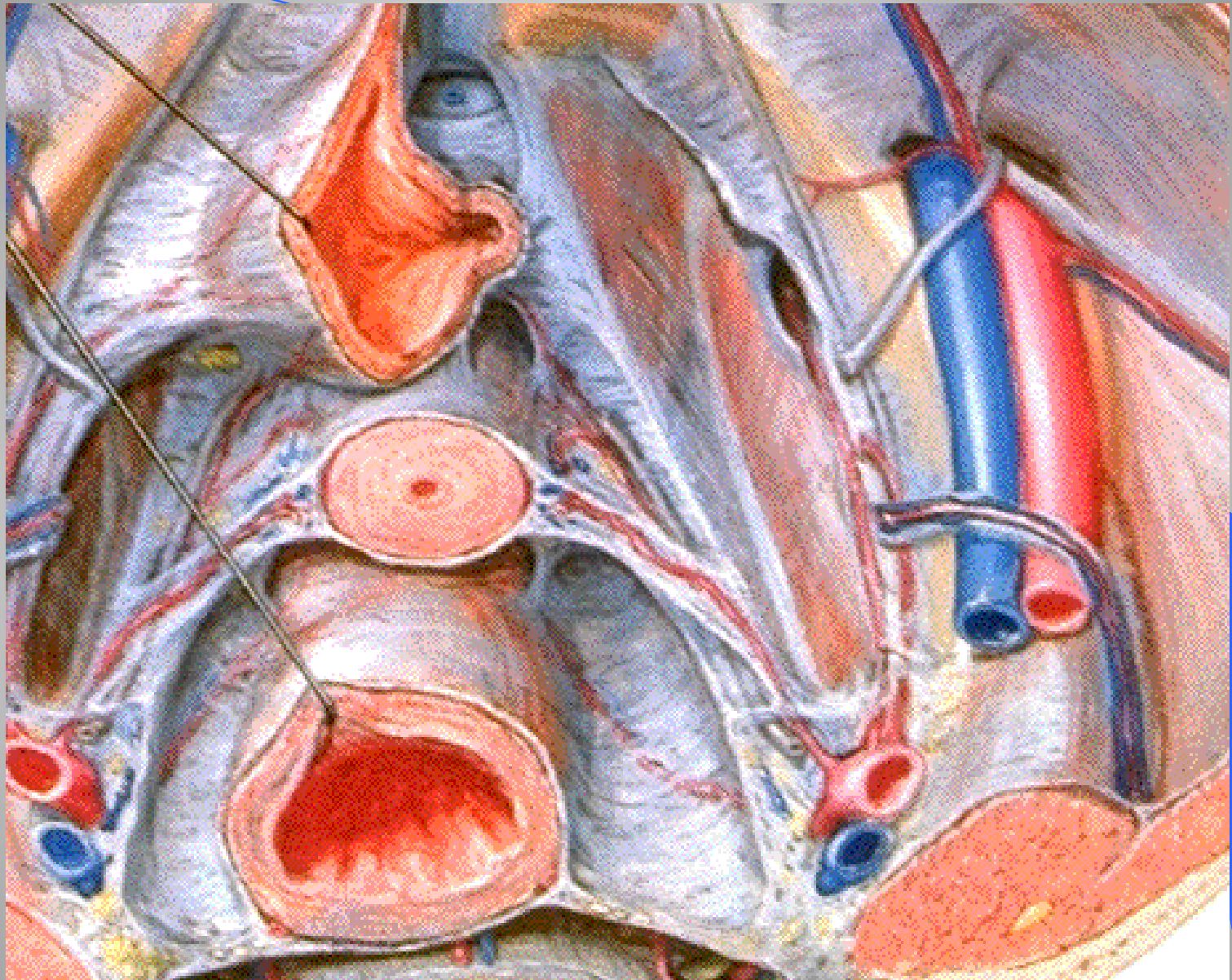




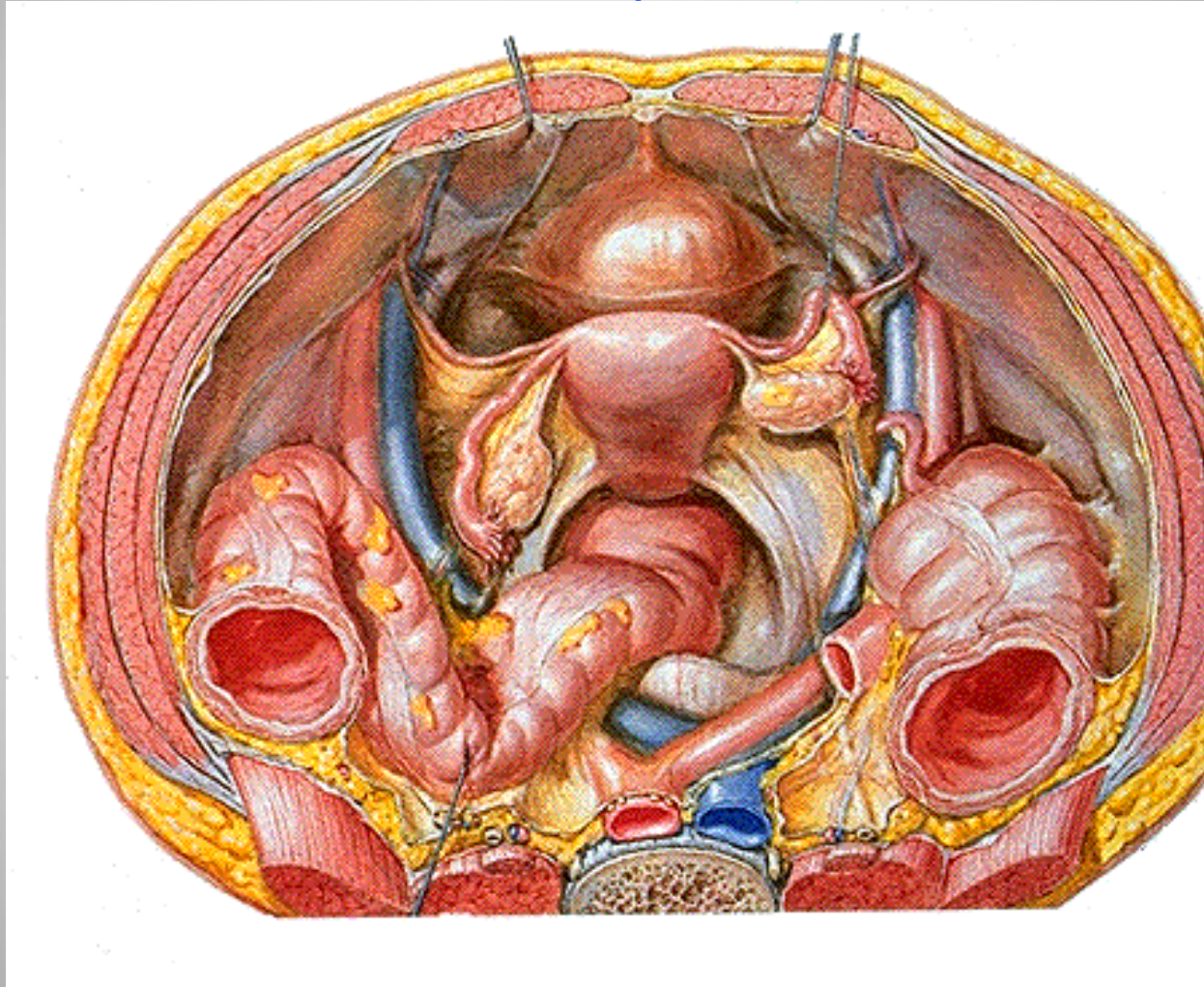
ربلواط الامثان طلي عاني



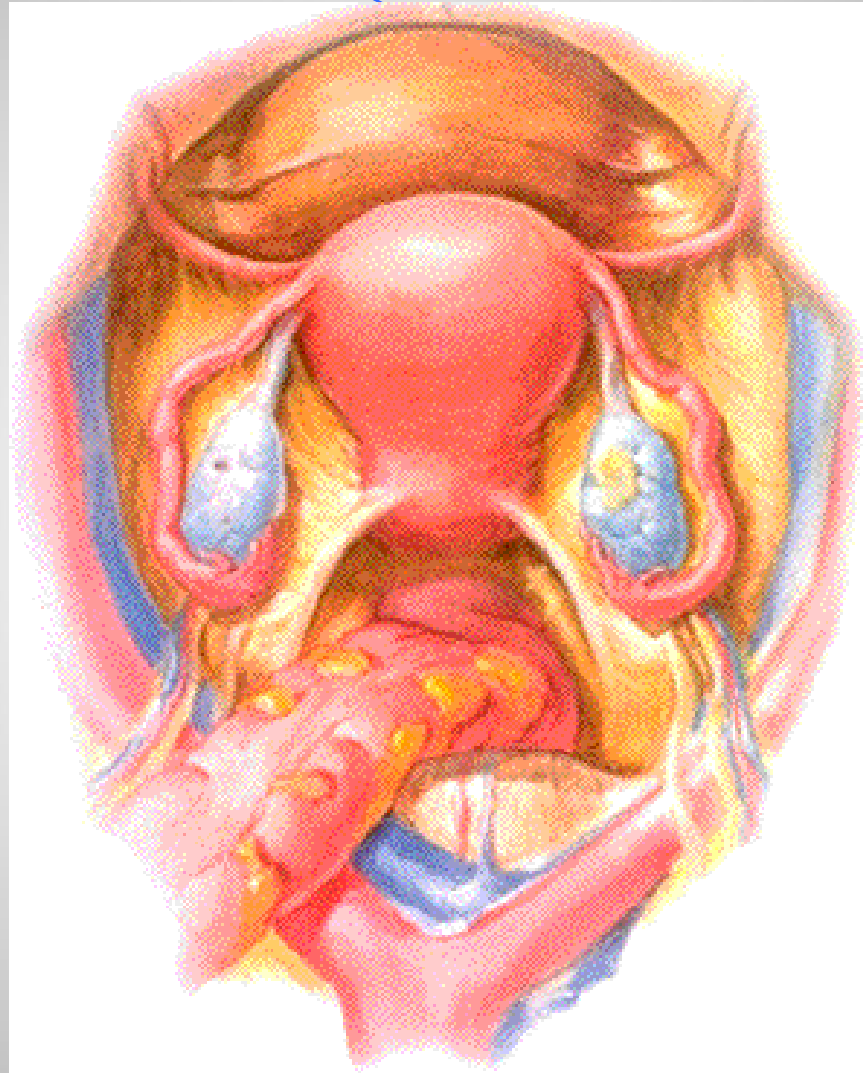




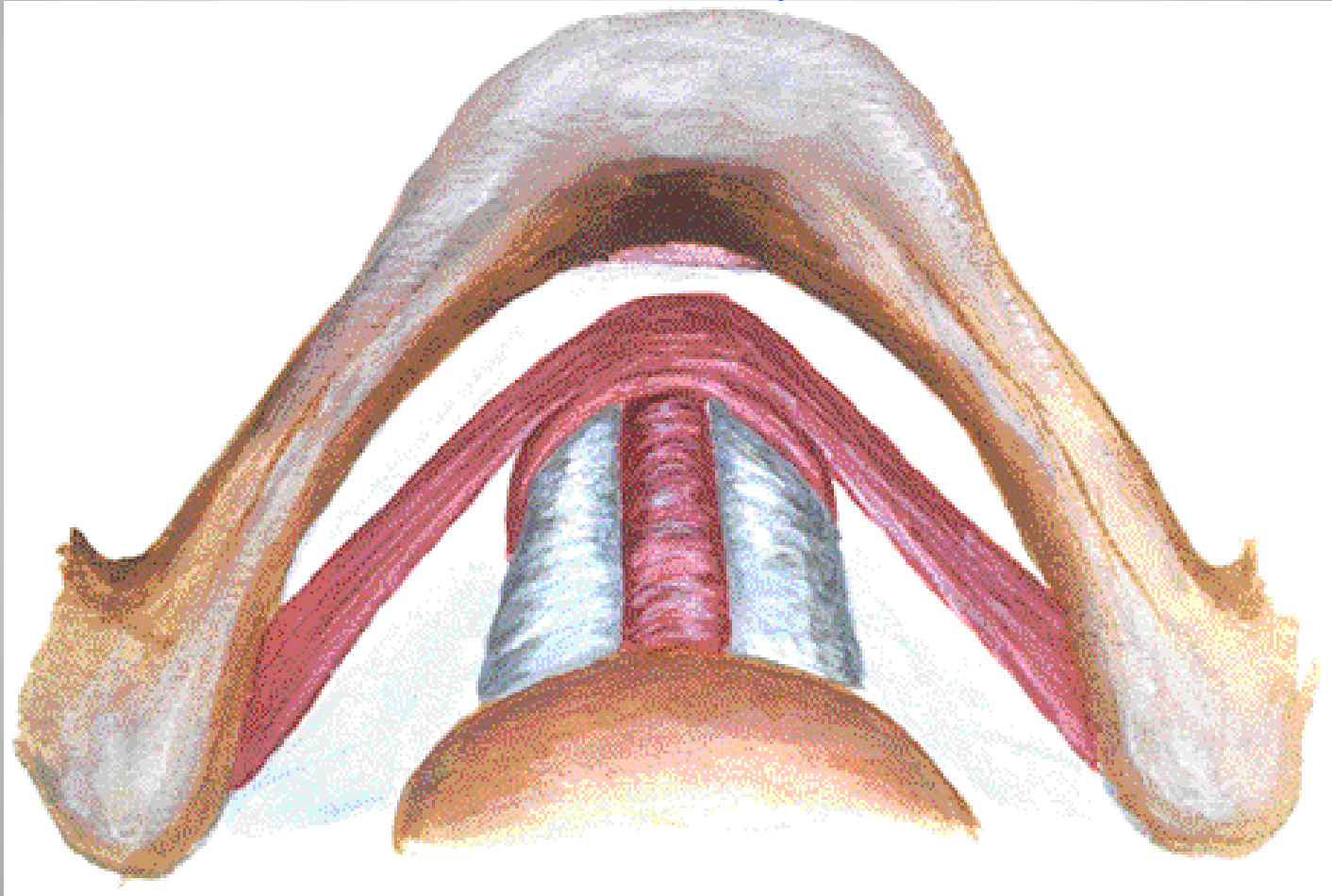
الأربطة المعلقة للحجم (الدورة الشهرية) .



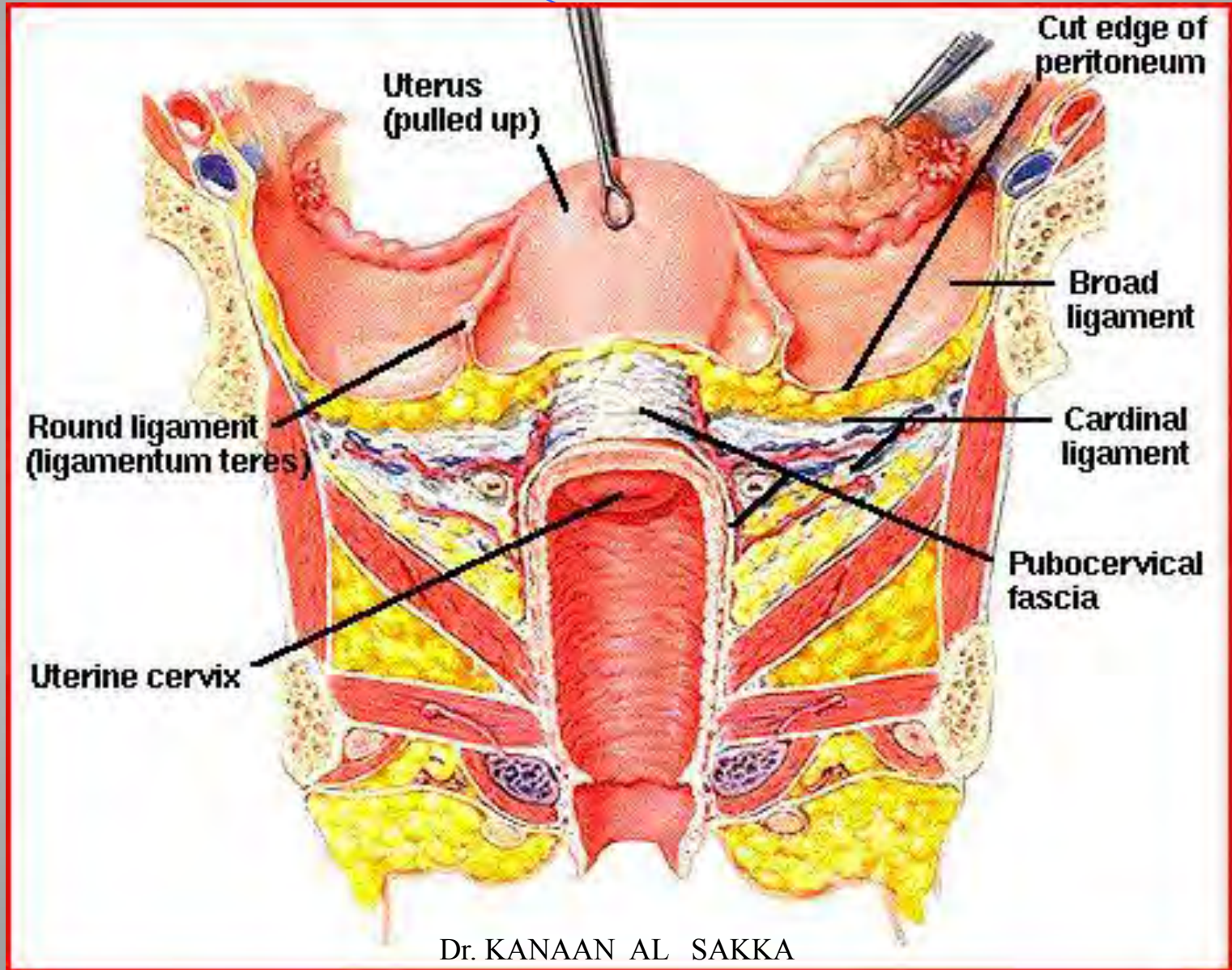
الأربطة العنقية للرحم (الدوران العريضة)



قناة قنات الحبل بالمشيمة



شكل ترس يلمو مثبتات ومعلقات الرحم والحوض



شرح ريشح الحجوض ووسائل الدعم

العضلات تلتصق للشرح .

الصفاق الحوضي ملتصق لقاع الحوض .

الرباط الحجابشي .

الرباط الحجابشي للرحم الهرباط الحجابشي ، الرباط الحجابشي
للحجابشي .

الرباط الحجابشي للرحم الحجابشي ، الرباط الحجابشي .
جسم الحجابشي لتعلق الحجابشي .

تغییرات اوضاع الرحم

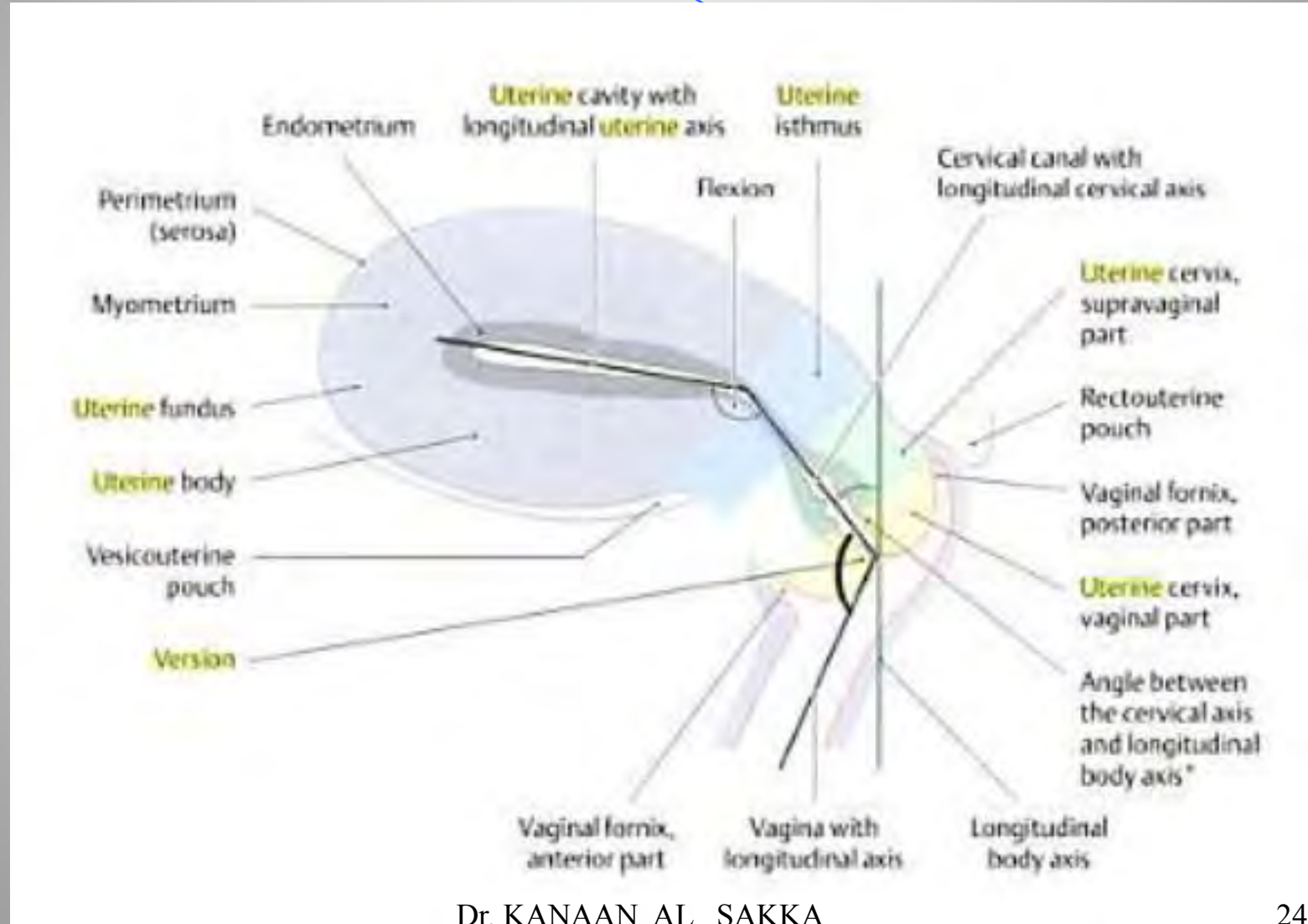
- نقلاب الرحم (امامي خلفي) .
- انعطاف الرحم (أهلي خلفي) .
- انحراف الرحم .
- هبوط الرحم أو جبر الهمبل .

ق القلاب وان عطاقف الارجم

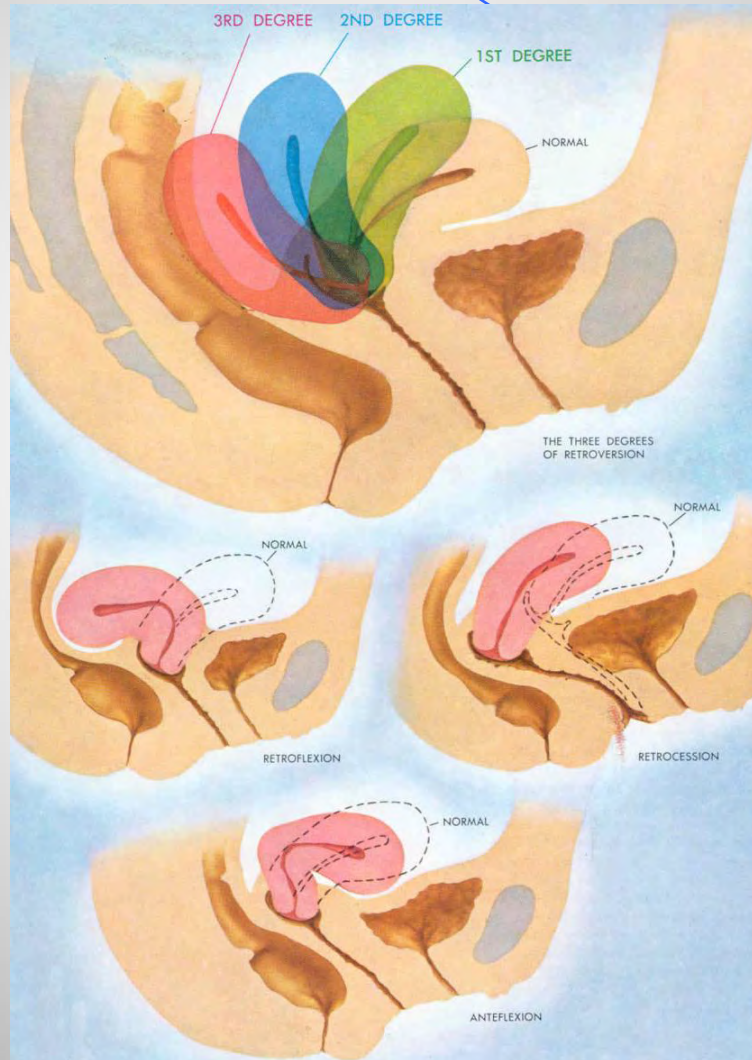
● البن الـب : هو القة الارجم عنق هبالمه بلويكون
أمامي أو خلفي .

البن عطاقف : هو جلاقم الارجم بعنقه ويكون أمامي أو
خلفي .

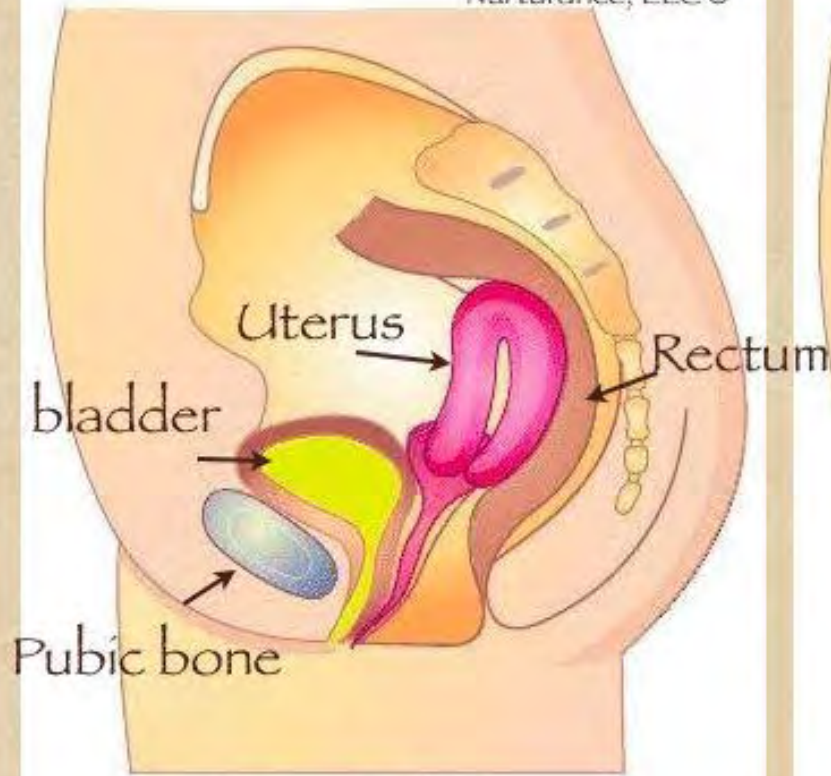
نقالات وانعطاف الرحم



انقلاب الرحم وانعطاف الرحم



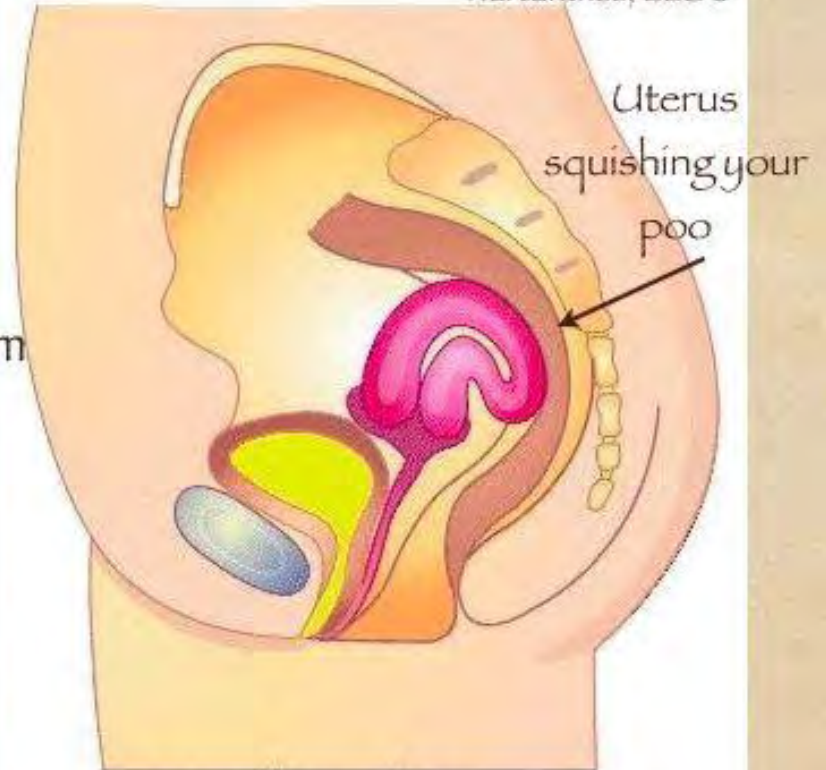
Nurturance, LLC ©



Pubic bone

Retroverted Uterus

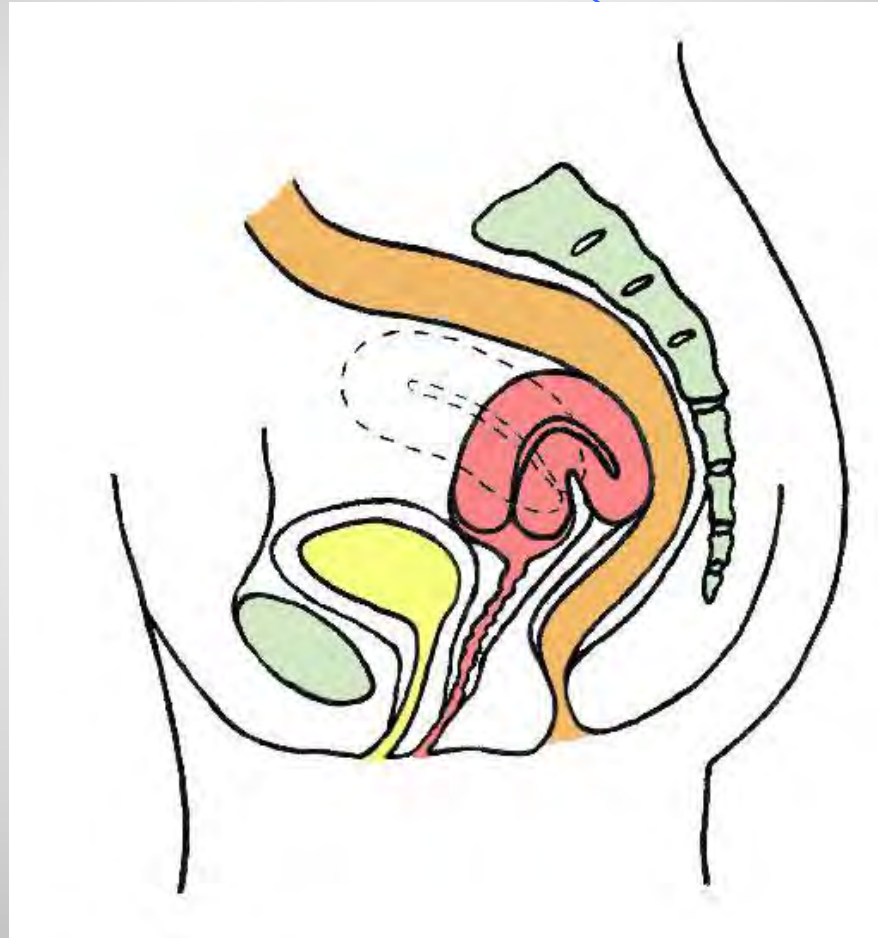Nurturance, LLC ©

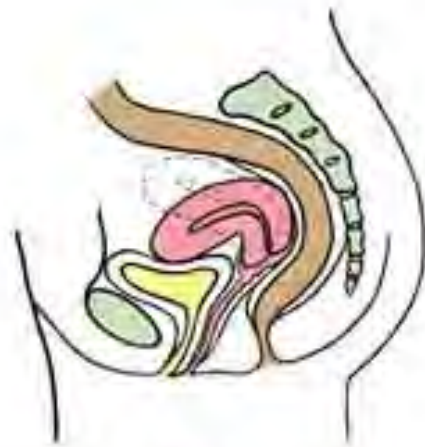

Uterus
squishing your
poo

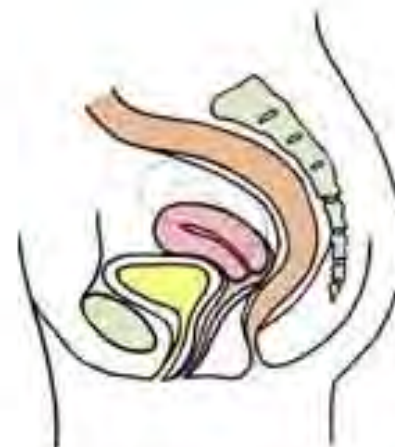Retroflexed Uterus

ان عطاق ر حنل فلفي

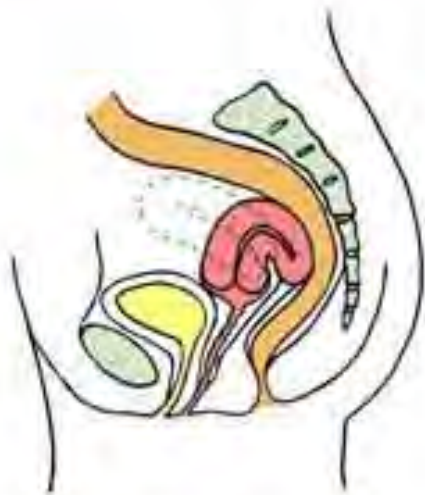



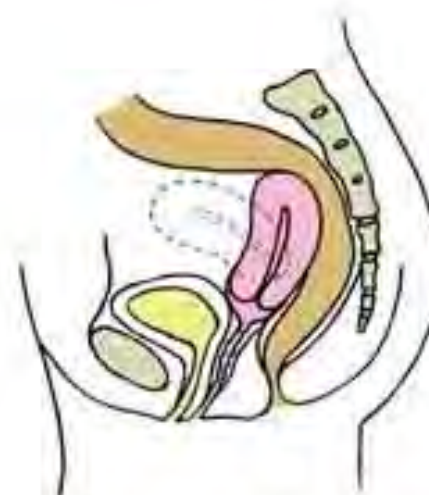anteverted uterus



retrocessed uterus

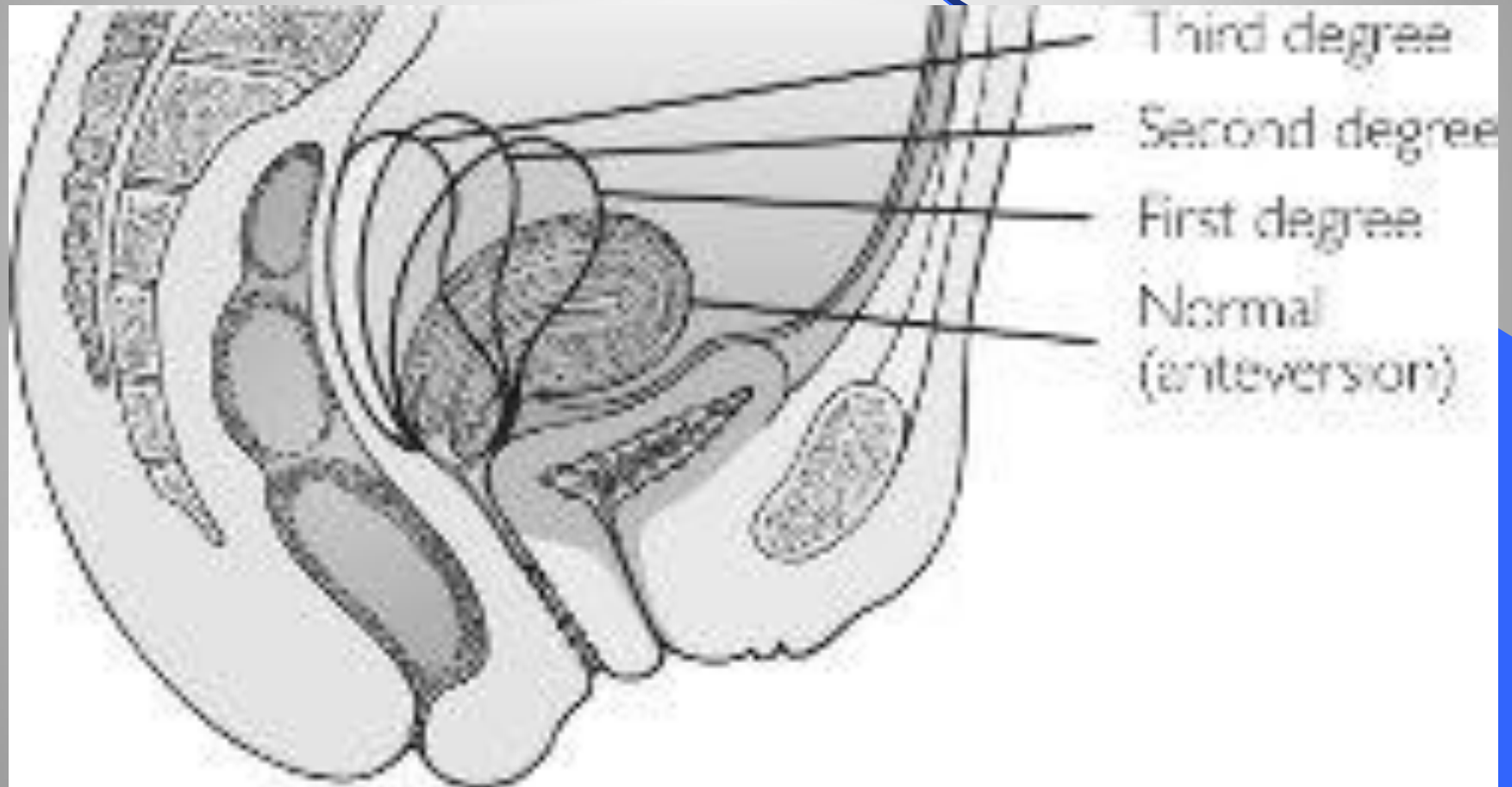


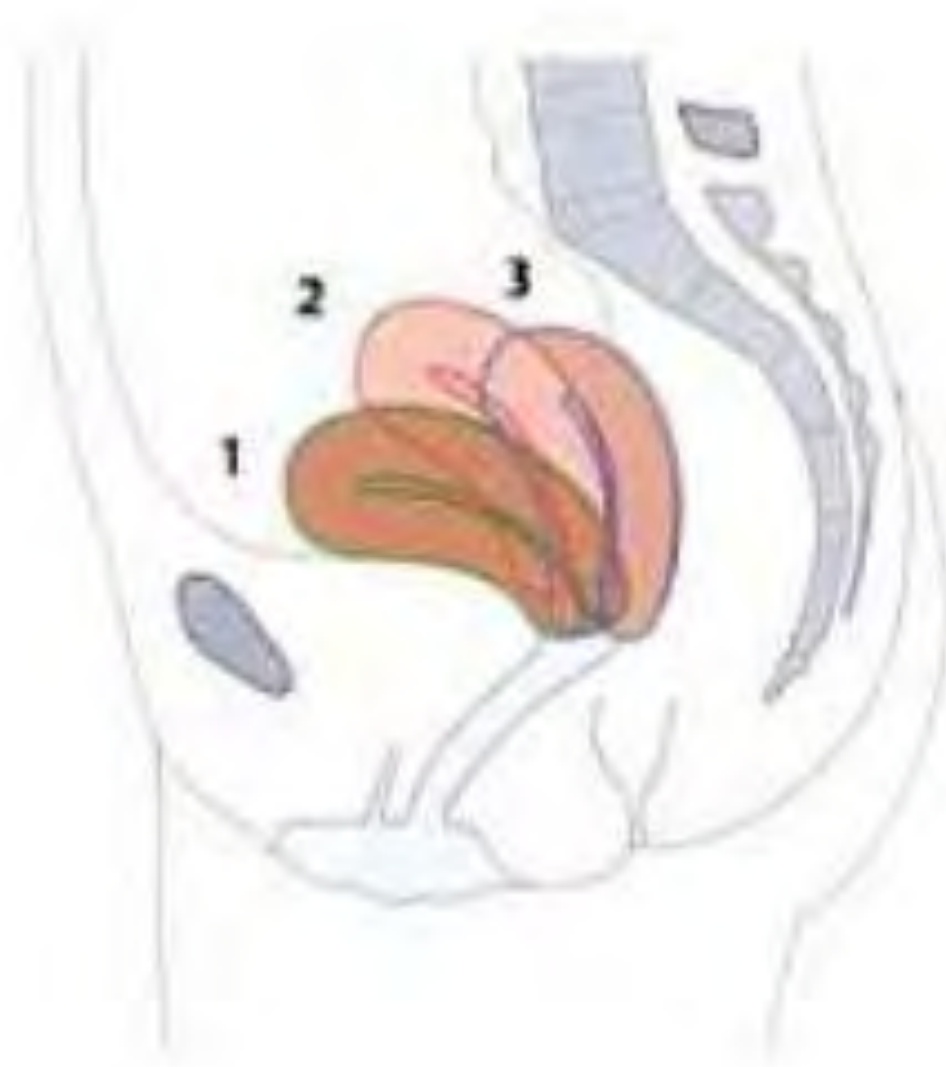retroflexed uterus

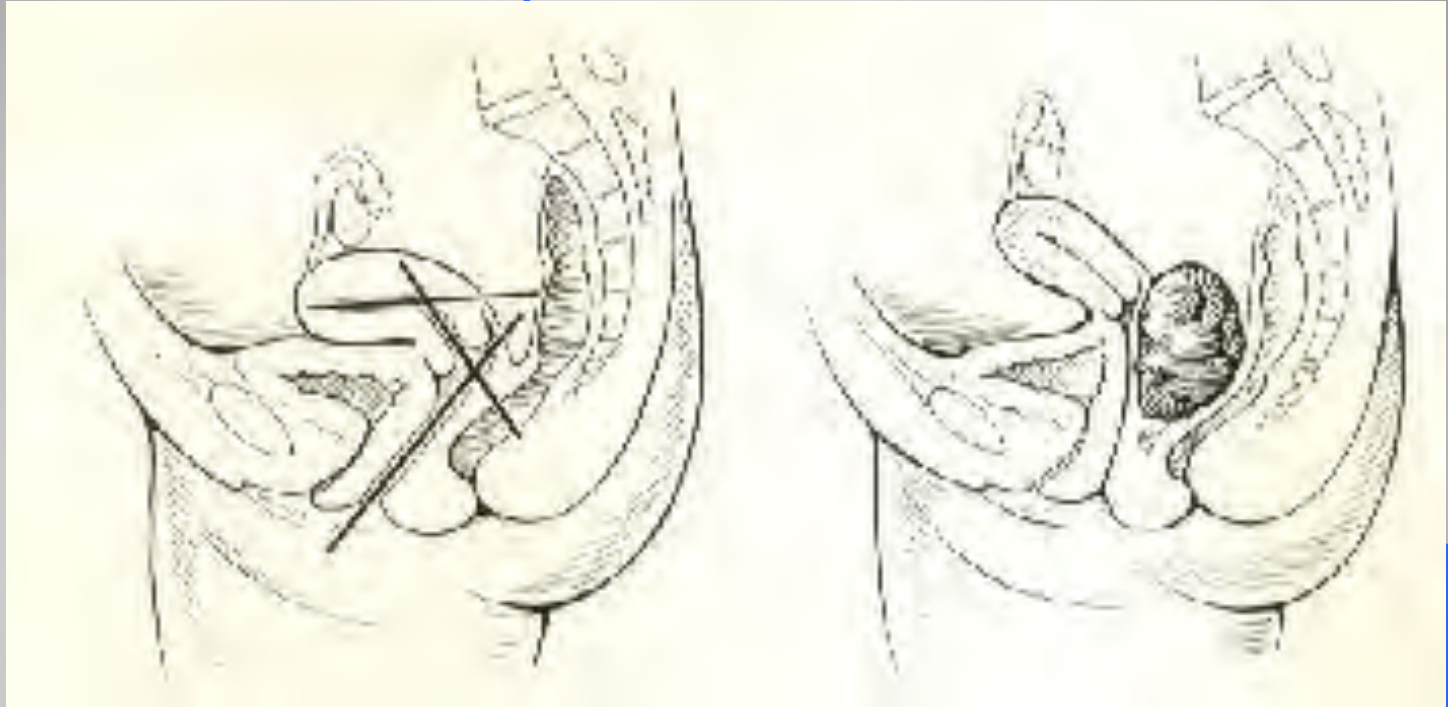


retroverted uterus

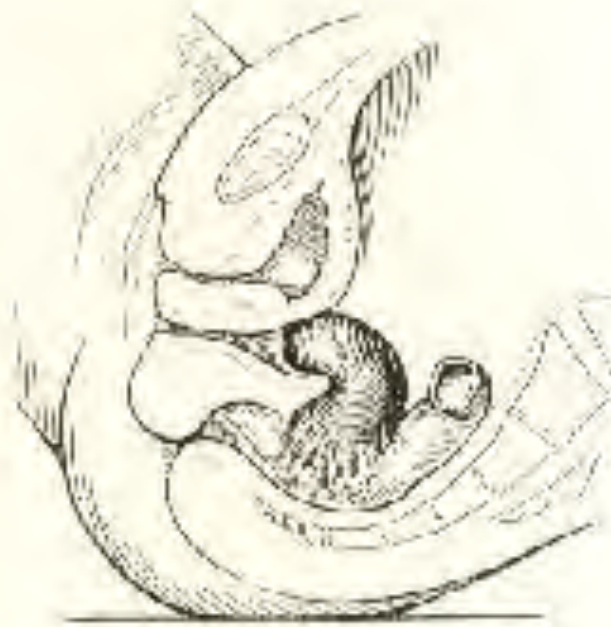درجات انقصاب الرحم الخلفي







توضيح للمراحطبيعي (نق ال بيوان ع طاف أمامي) .
ارتفاع ال رجك تل قحوضية .



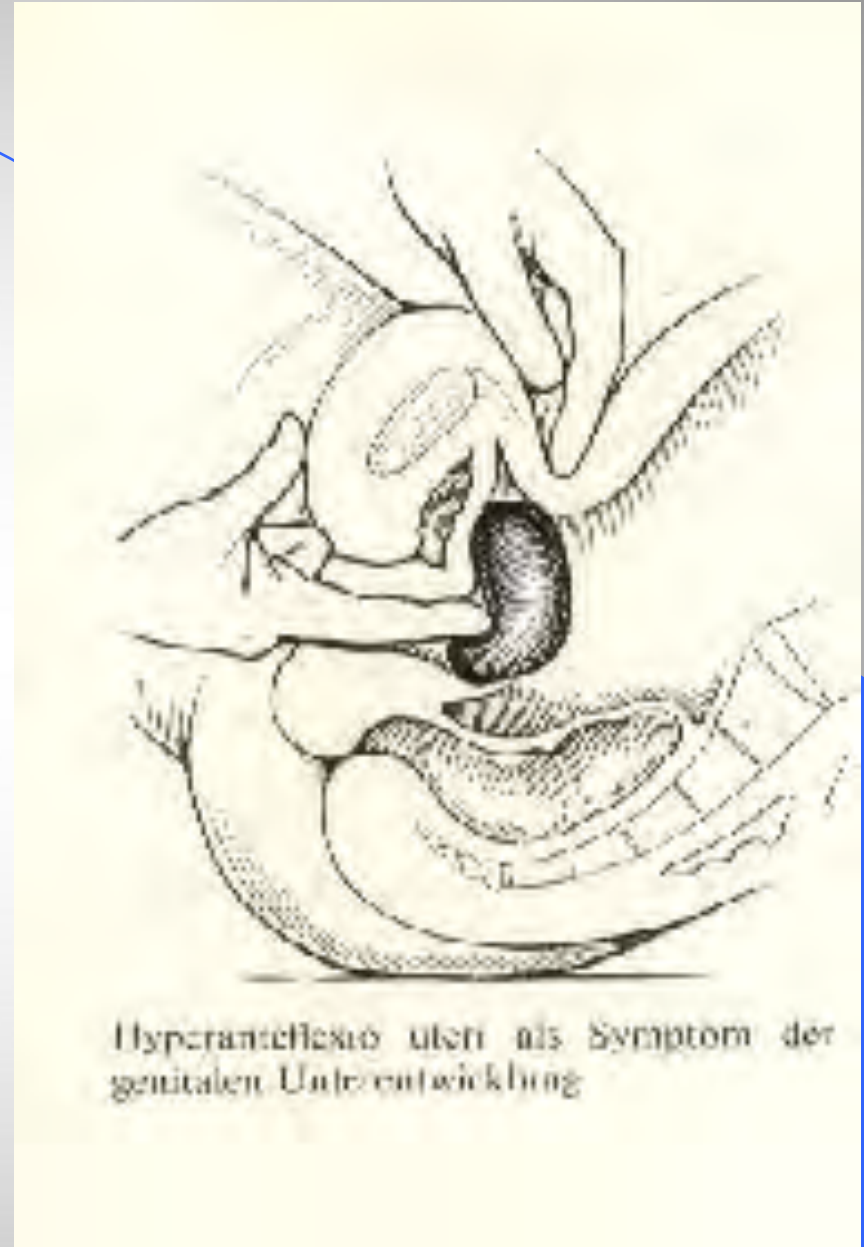Retroflexus uteri fixata

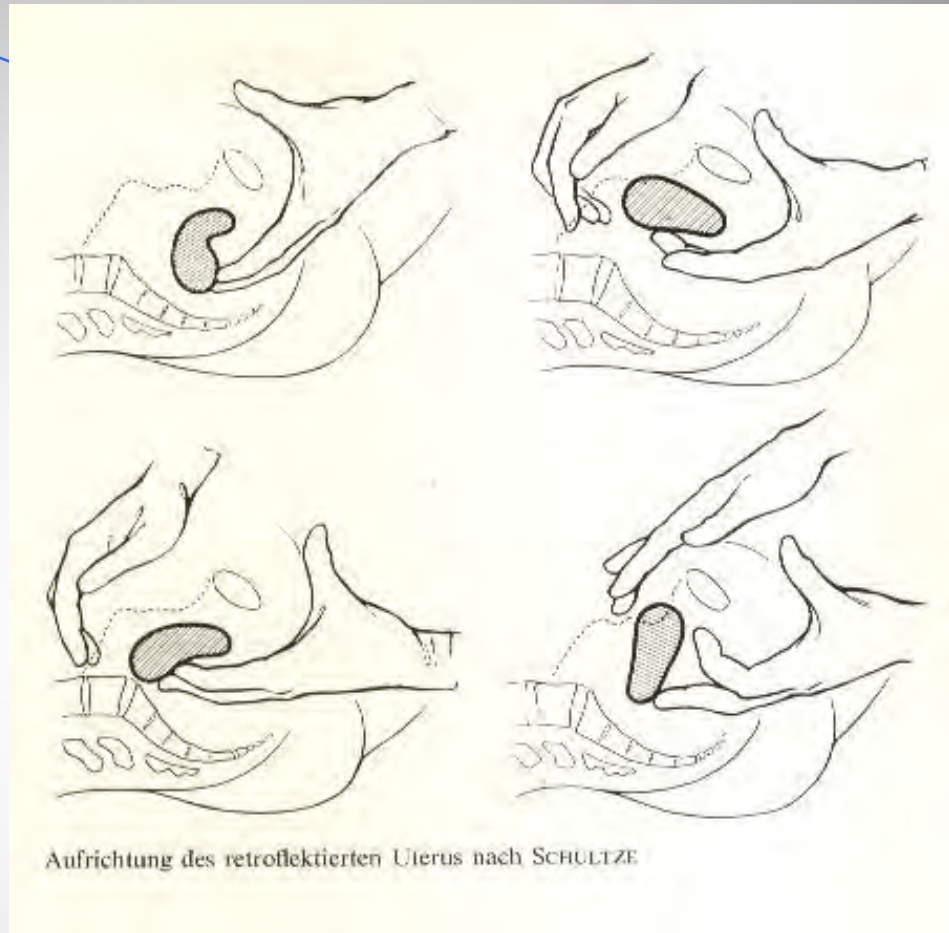
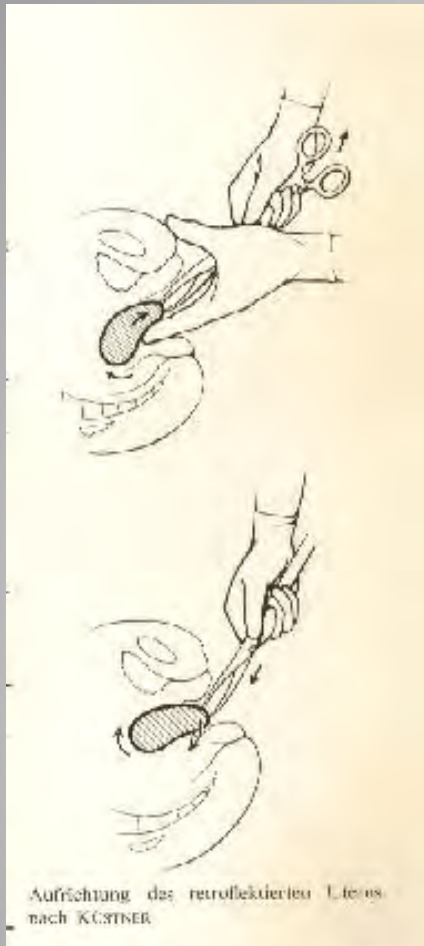

Retroflexio uteri gravidi immobilis mit Stauung der Harnblase

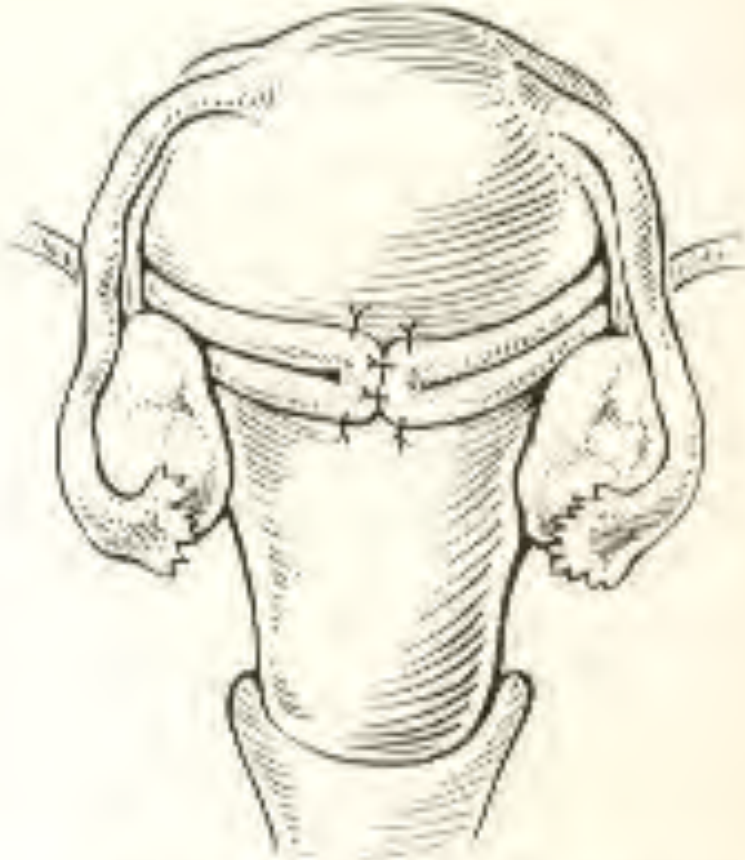
نق ال ب اللخ لوفلي ال مثبت بنق ال بلوشل دي د مع ال حمل .

● نقي الب رحم أمامي شدي





• رد الرحم حر الحركة .



Prinzip der Antefixation des Uterus nach
WEBSTER-BALDY-FRANKE.

• رد جراح طينق بلاب
لدر حبر بطلام دورين
خلف لدر حرم .


هبوط الألعضاء المتشابهة

يشير هبوط الأعضاء المتشابهة إلى تشابه الأعضاء المتشابهة
المتشابهة أو خارجها .

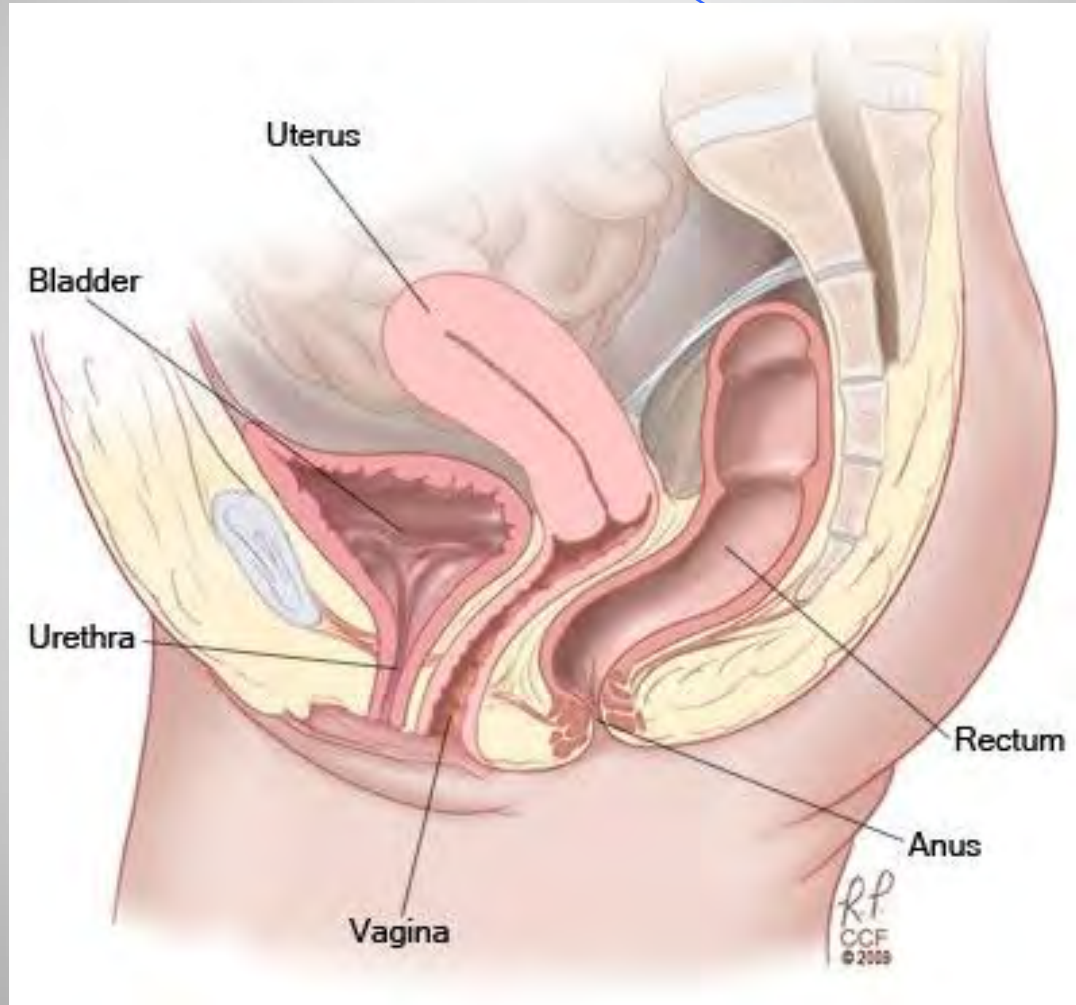
أطراف هبوط الألعضاء المتشابهة :

- هبوط الجدار الأمامي للذئبة أو قنطرة الحليمة (.
- هبوط الحبل الأمامي (رحمي مهلي قبة هبل عن كئص الأرحم)
- هبوط جدار الخلف للذئبة الأمامية أو قنطرة الحليمة (.

هيو طائل غرض القبول التشاركية



وضعية الطبيعى للرحم



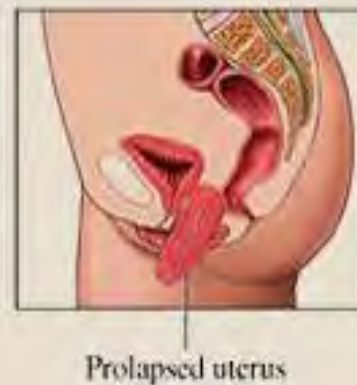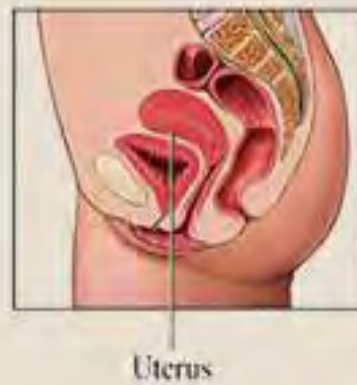
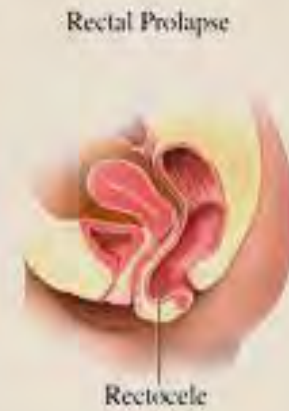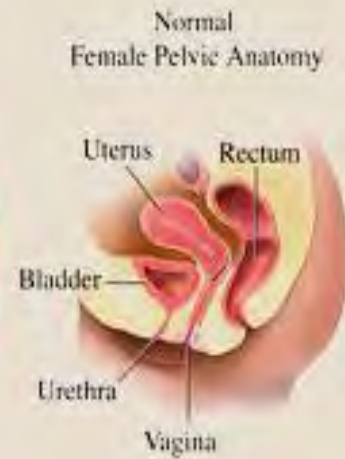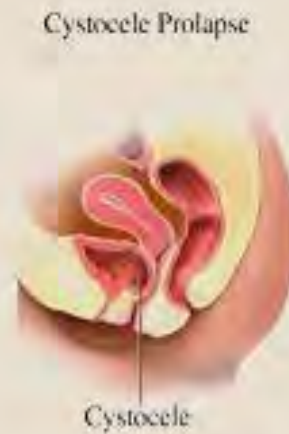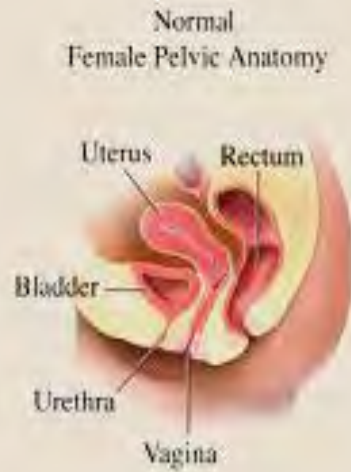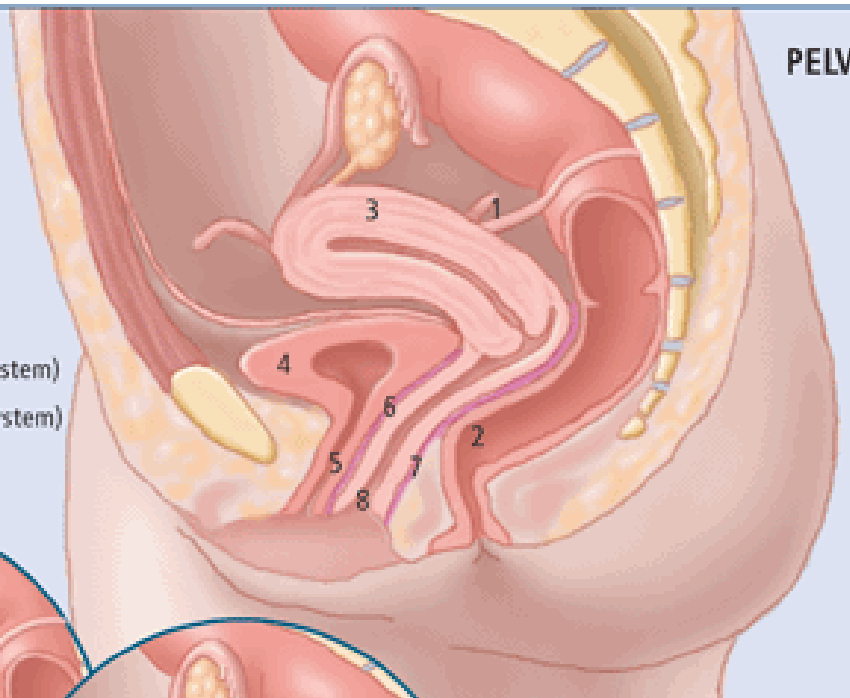


Figure 1a:

NORMAL UTERINE SUPPORT

1. Uterosacral ligaments
2. Rectum
3. Uterus
4. Bladder
5. Urethra
6. Pubocervical fascia (support system)
7. Rectovaginal fascia (support system)
8. Vaginal epithelium (skin)



PELVIC ORGAN PROLAPSE

Pelvic organ prolapse (POP) refers to protrusion of the pelvic organs into, or out of, the vaginal canal. It is the result of damage, both direct and indirect, to the vagina and its pelvic support system. Direct injuries include detachments and lacerations of the connective tissue support system or stretching and tearing of the levator ani muscles, most commonly as a result of vaginal delivery. Indirect injury includes hypoestrogenic atrophy and denervation. POP may involve the urethra, bladder, uterus, intestine and rectum.

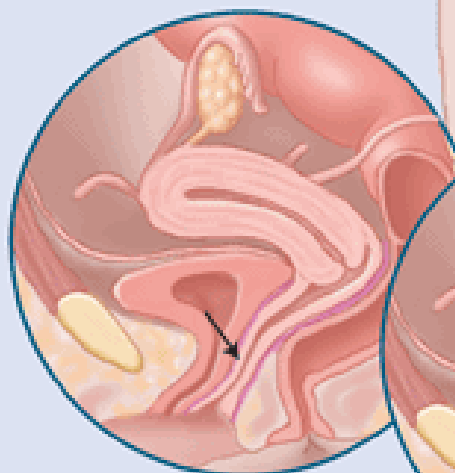


Figure 1b:

ANTERIOR WALL DESCENT

Protrusion of the urethra into the vaginal canal.

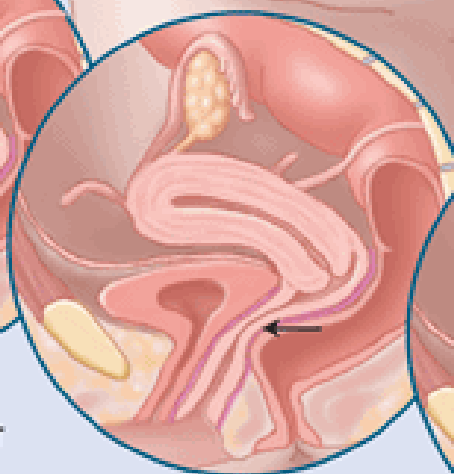


Figure 1c:

POSTERIOR WALL DESCENT

Protrusion of the rectum into the vaginal canal.

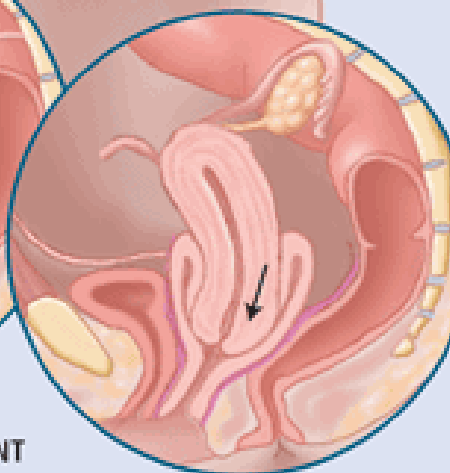
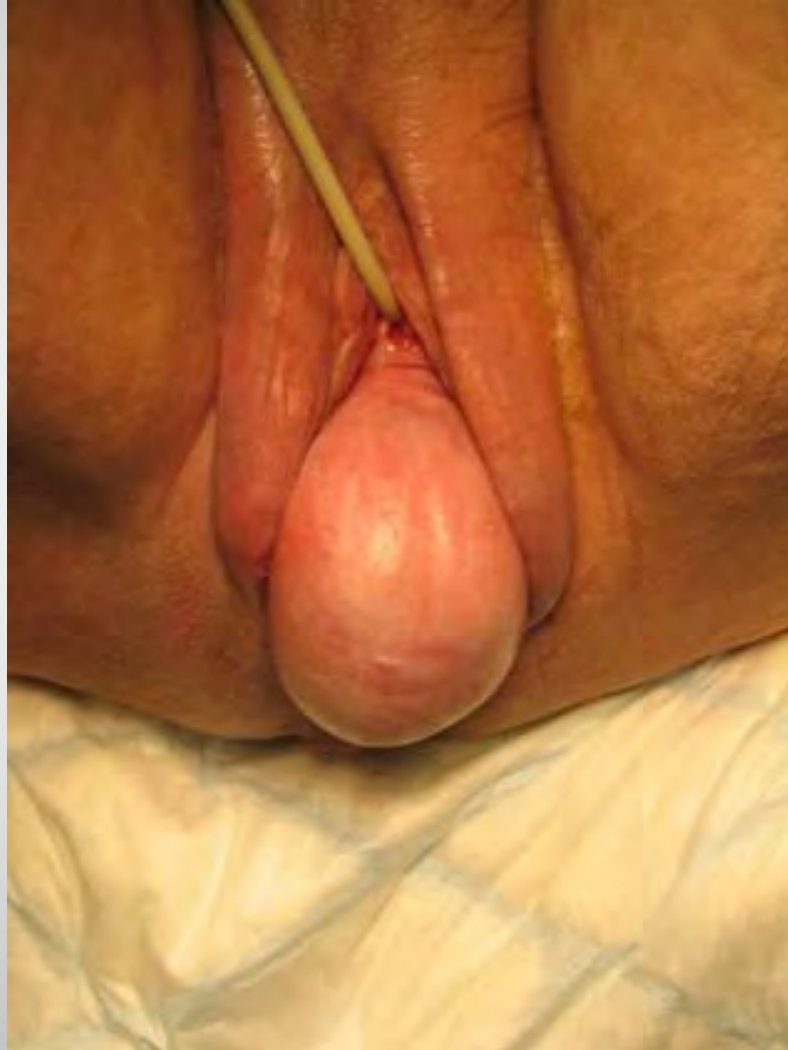

Figure 1d:

CENTRAL PROLAPSE

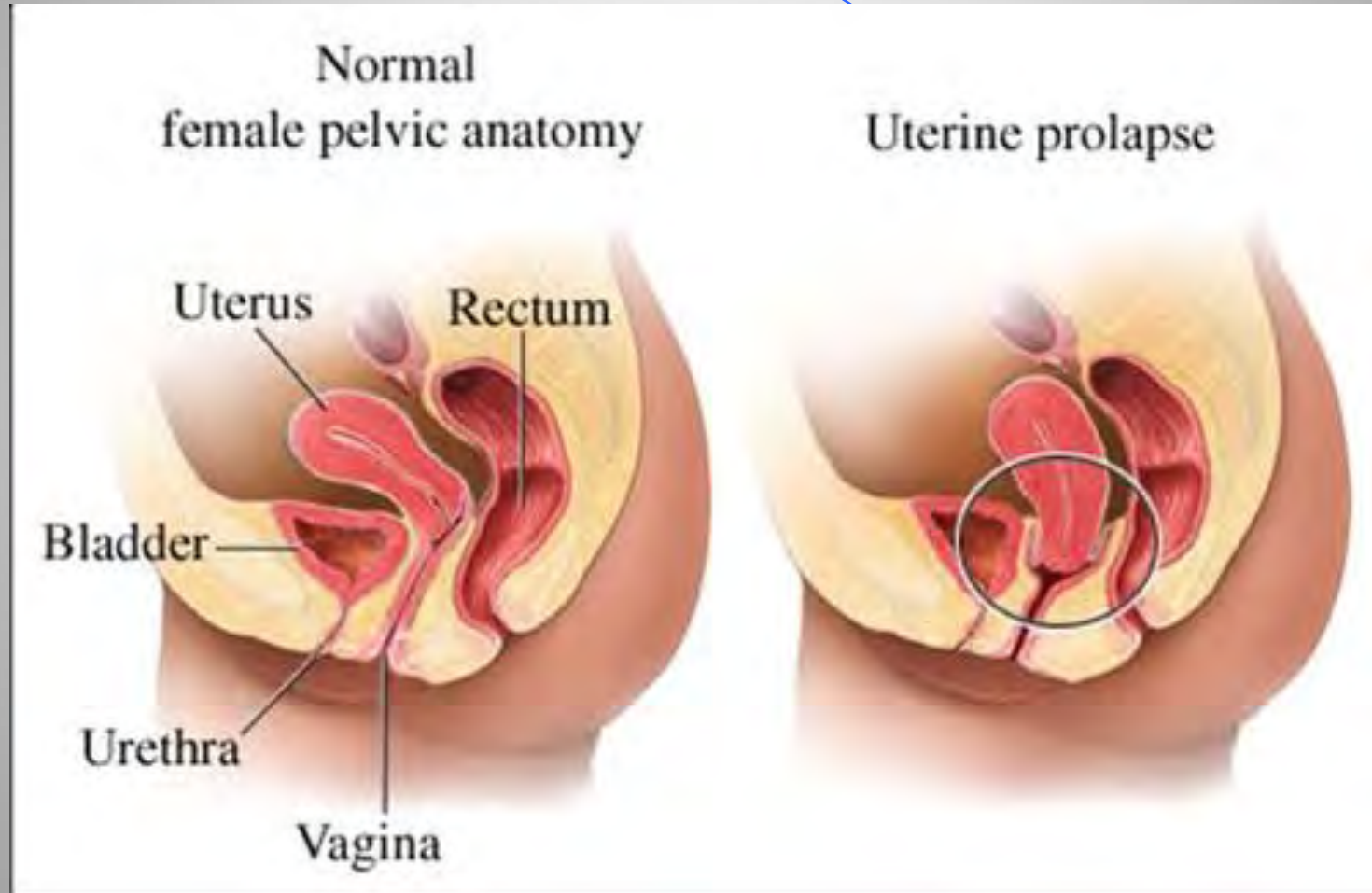
Protrusion of the uterus into the vaginal canal.

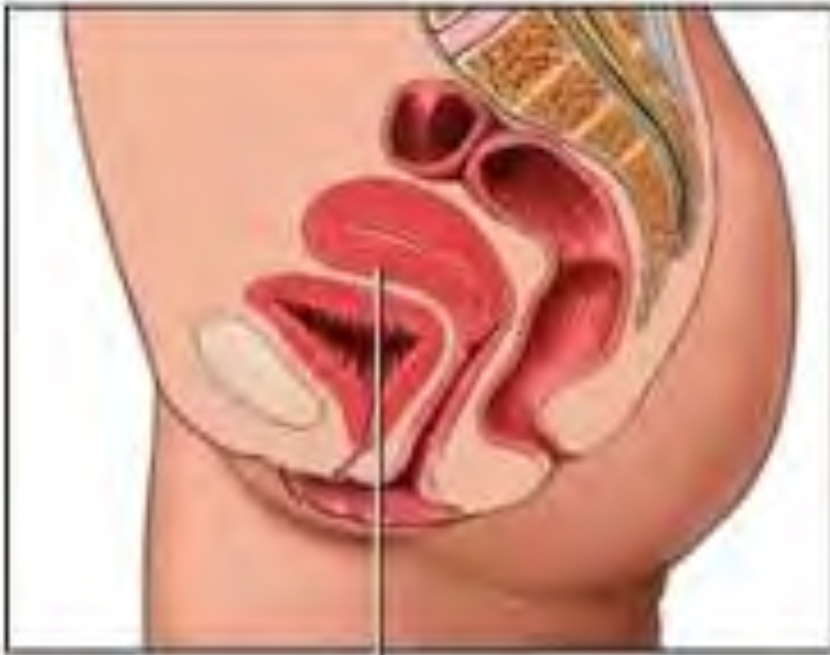هبوط الرحم



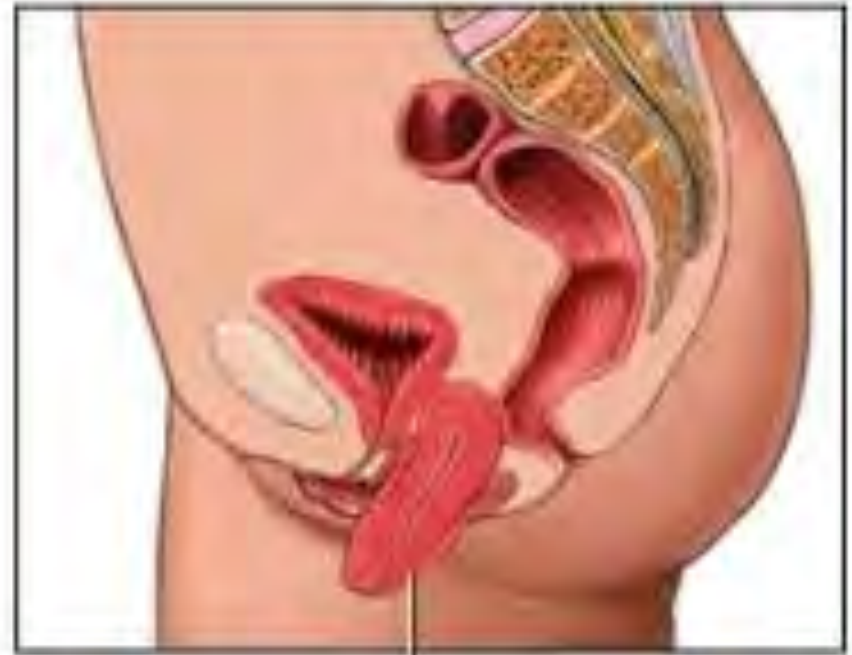Dr. KANAAN AL SAKKA

هبوط الرحم

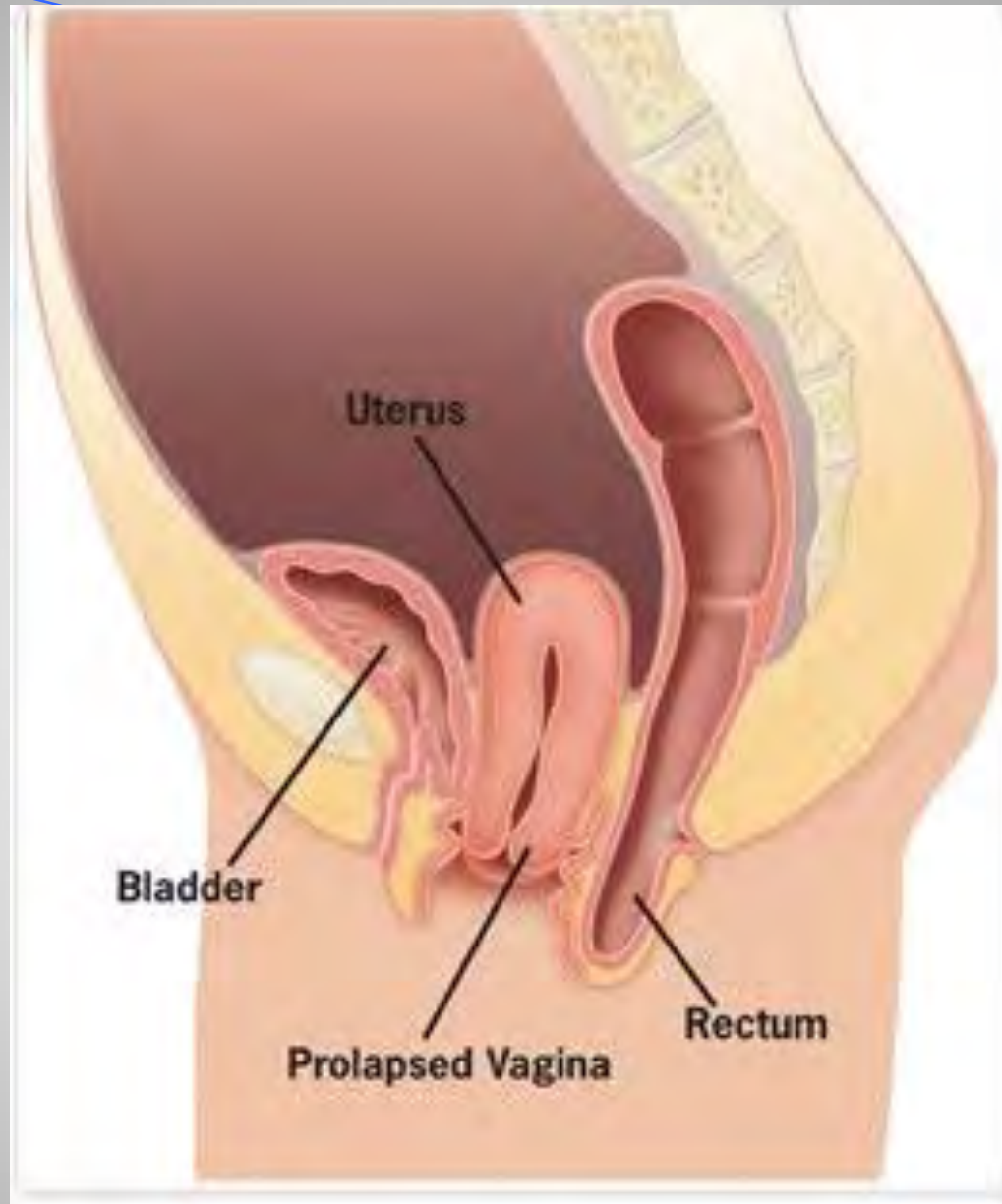


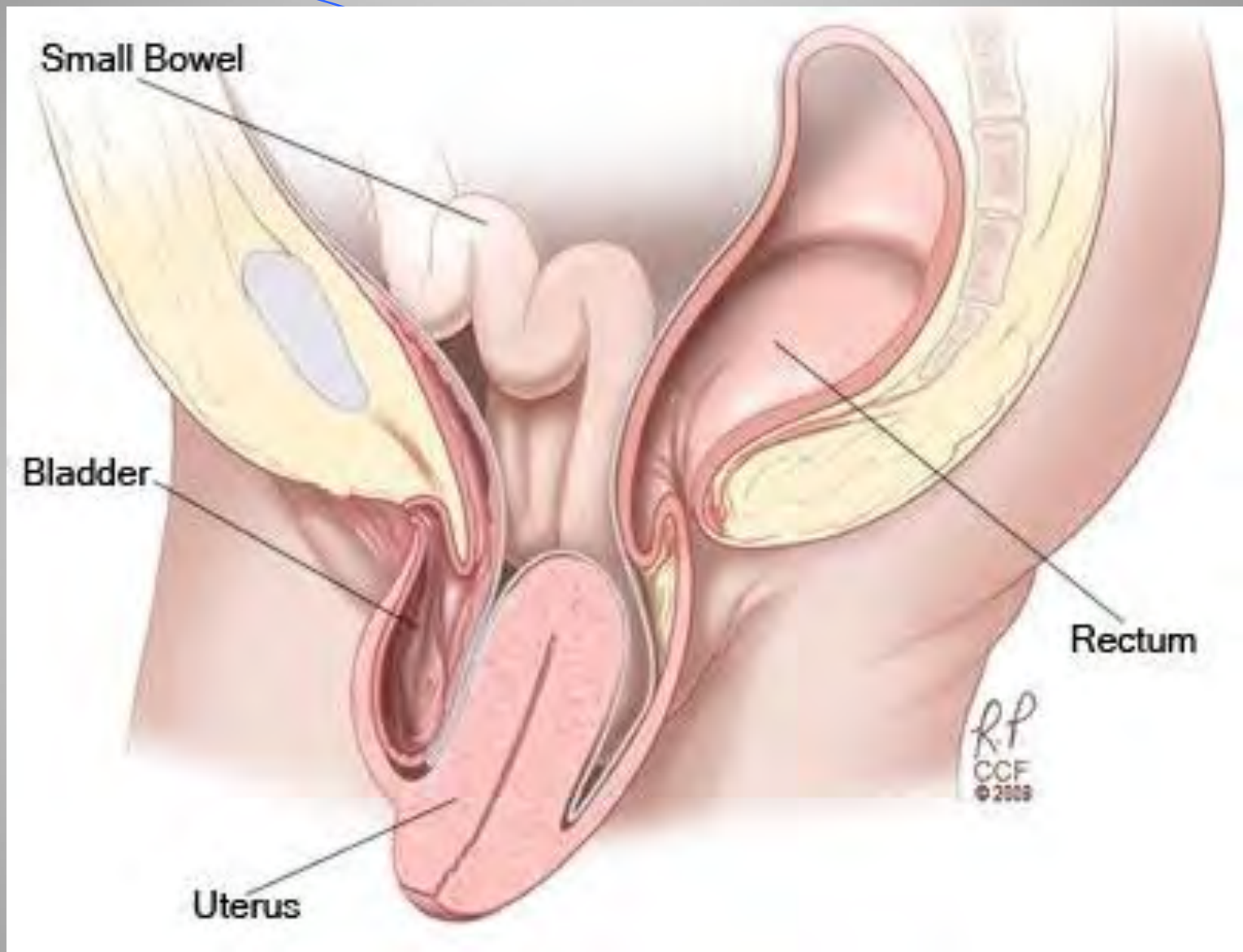


Uterus



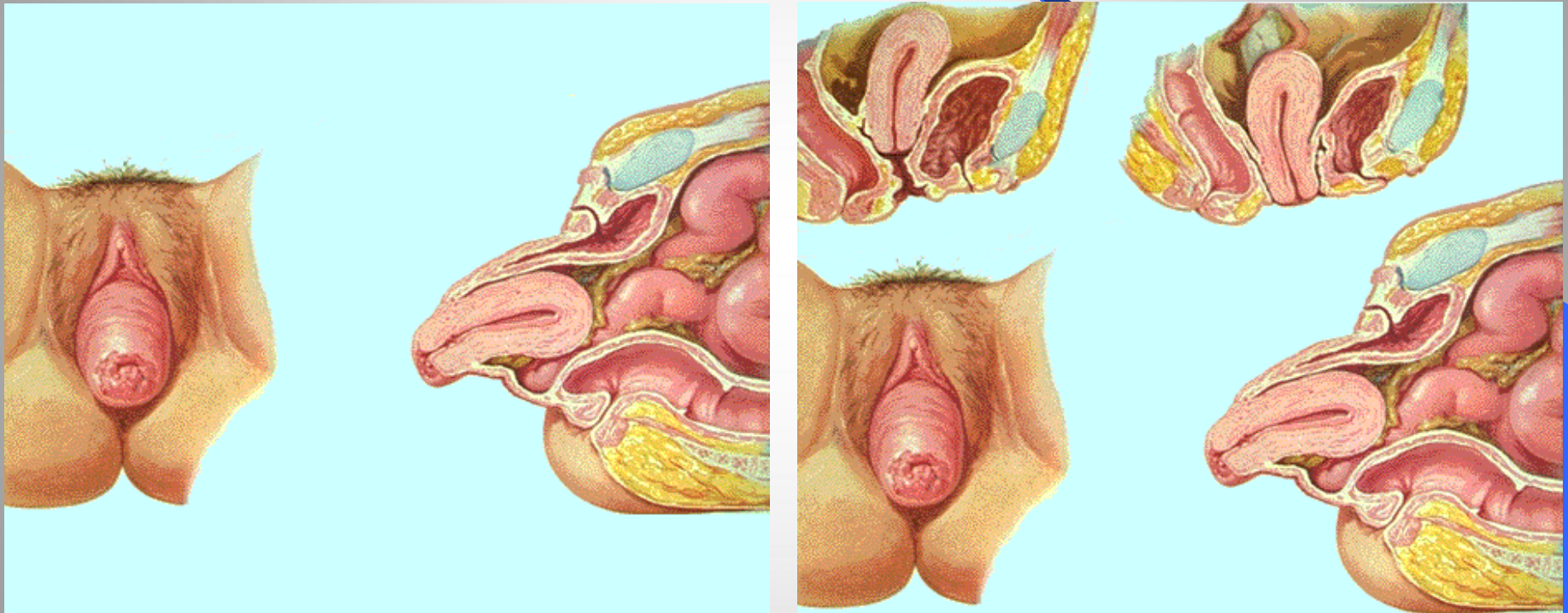
Prolapsed uterus





هبوط الرحم بالخاصة

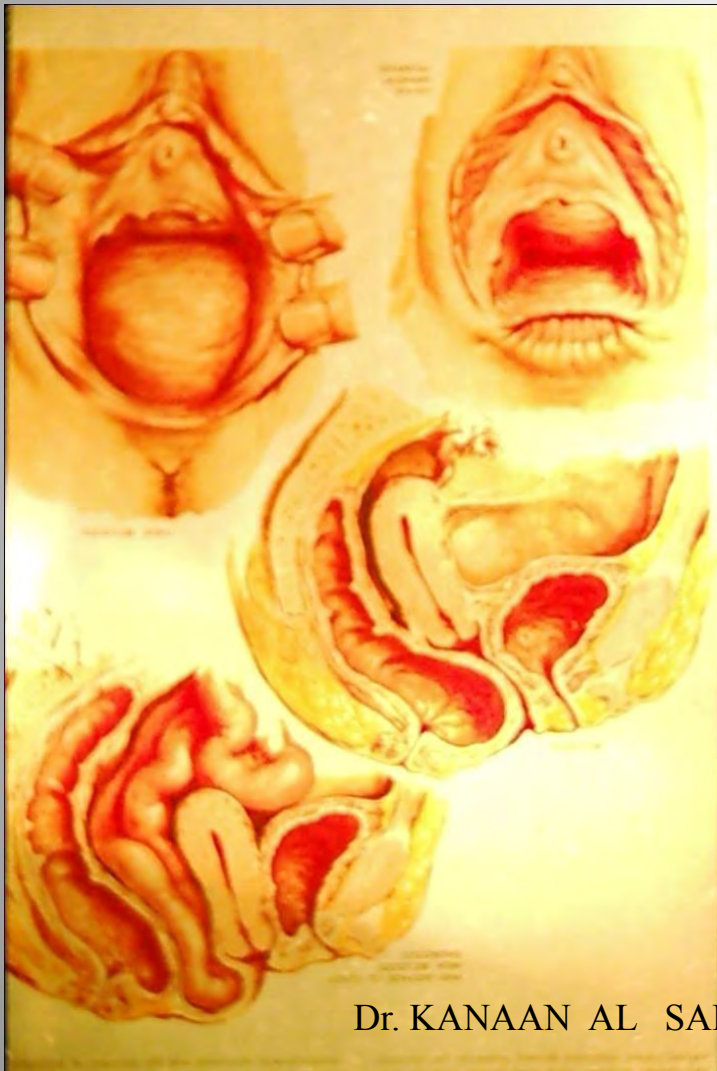46



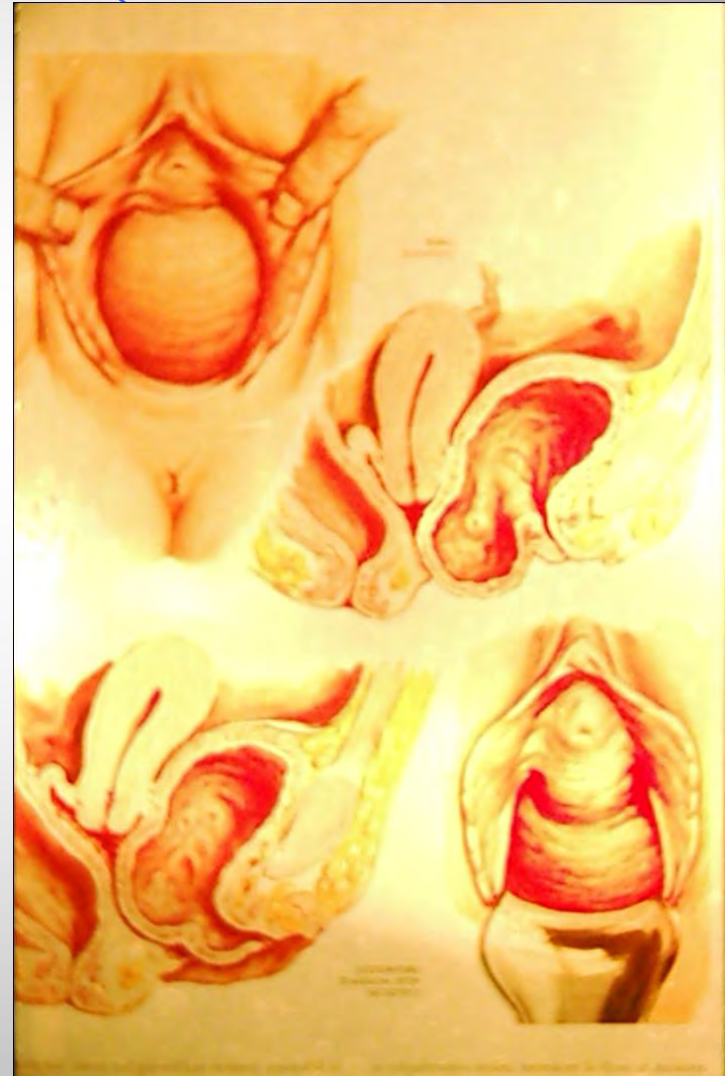
Dr. KANAAN AL SAKKA

هياكل الفم

47



Dr. KANAAN AL SAKKA

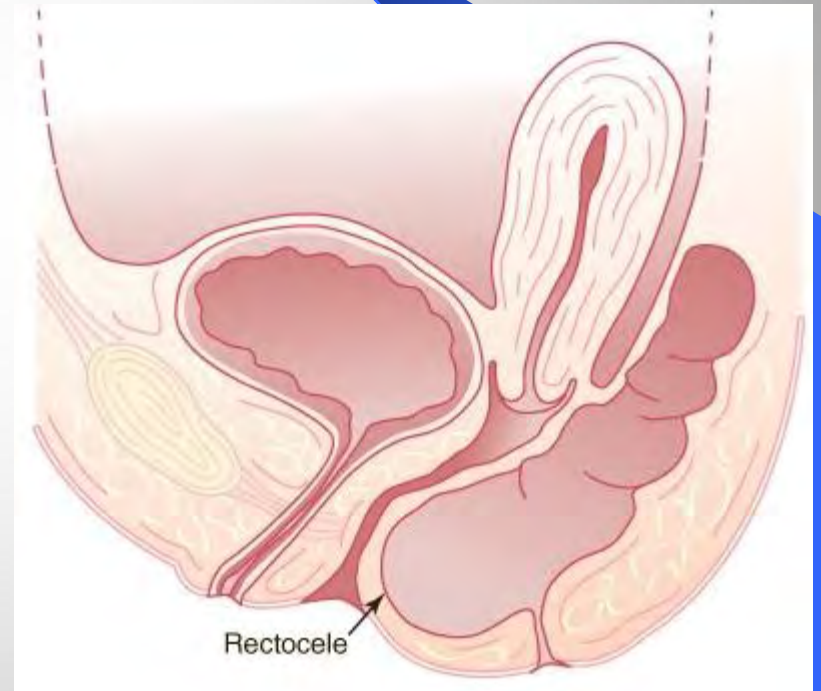
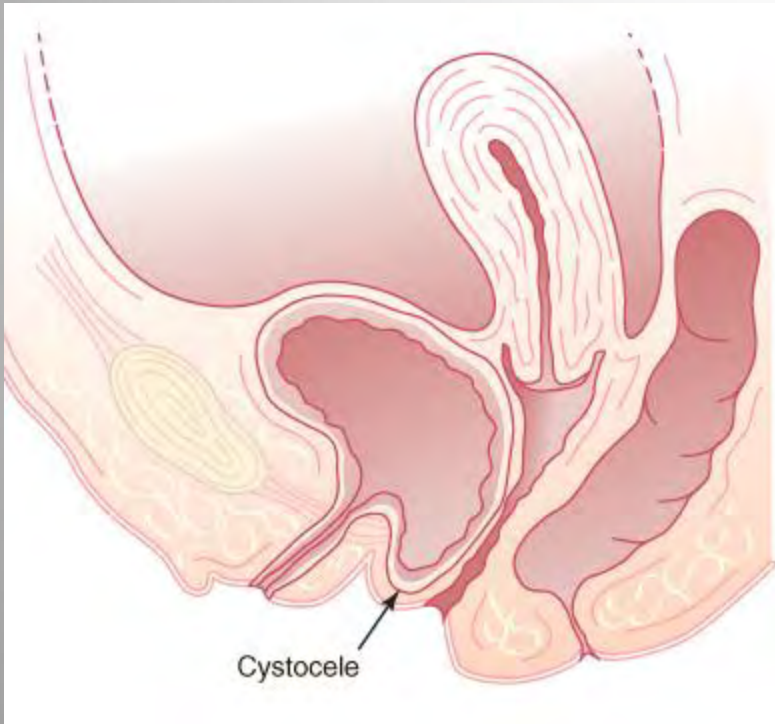


أنماط الهبوط المهبلي

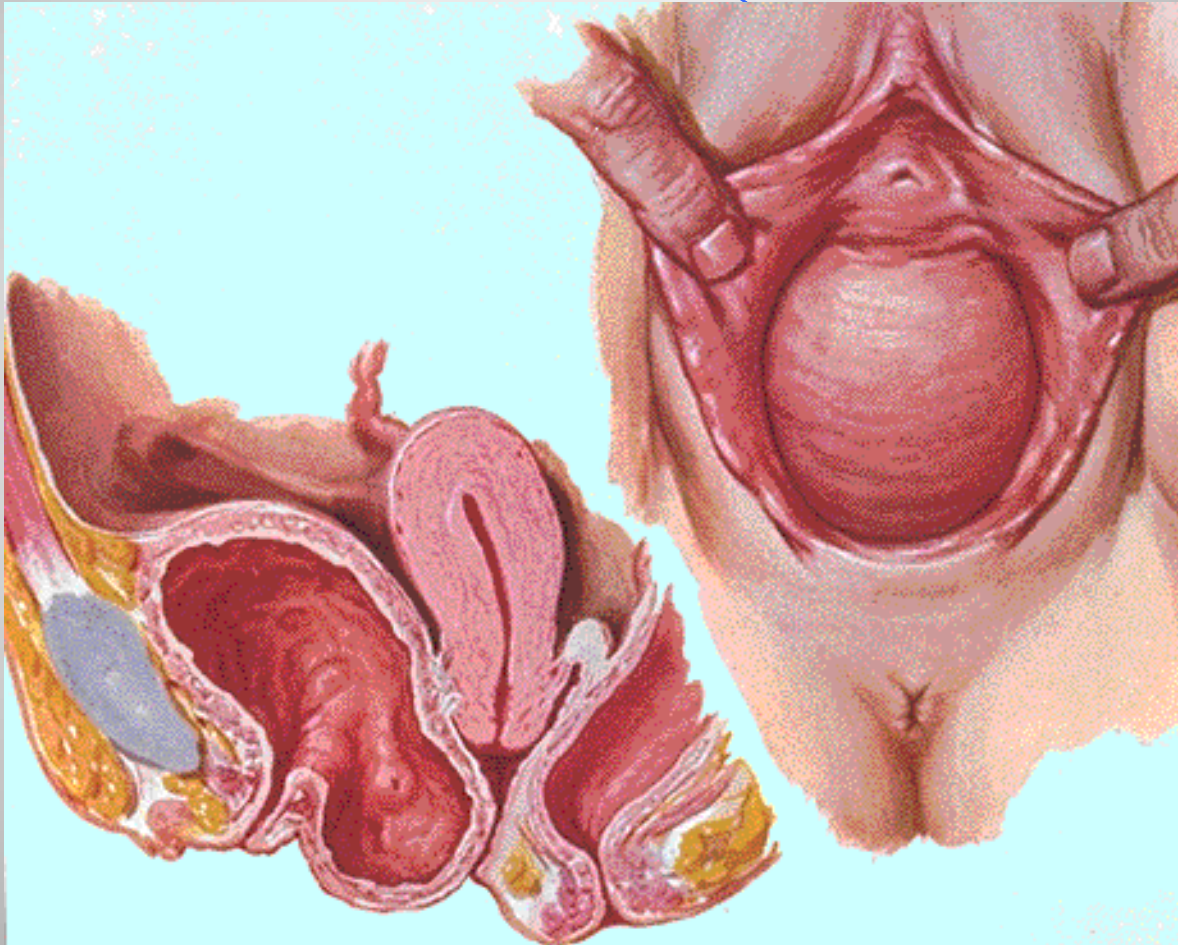
48

قيلقطنية

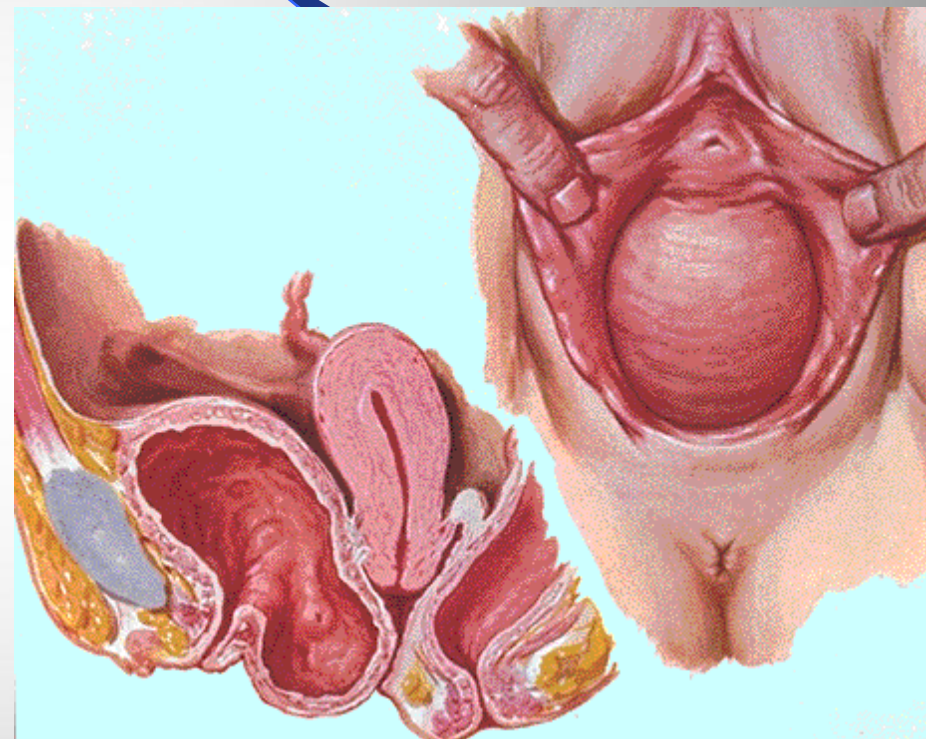
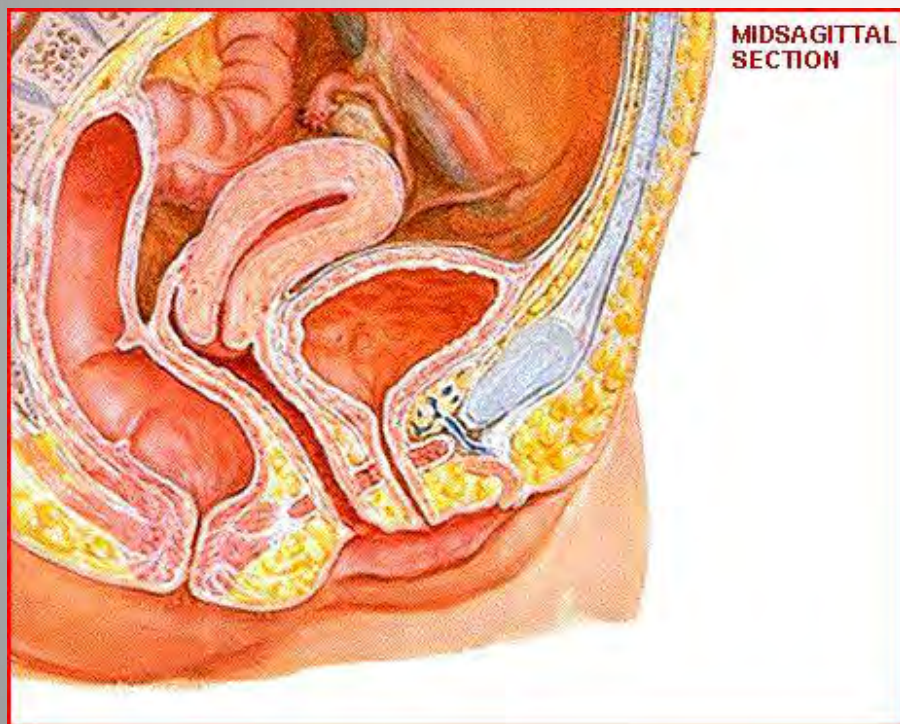
قيلقطنية.



فقيرة غذائية

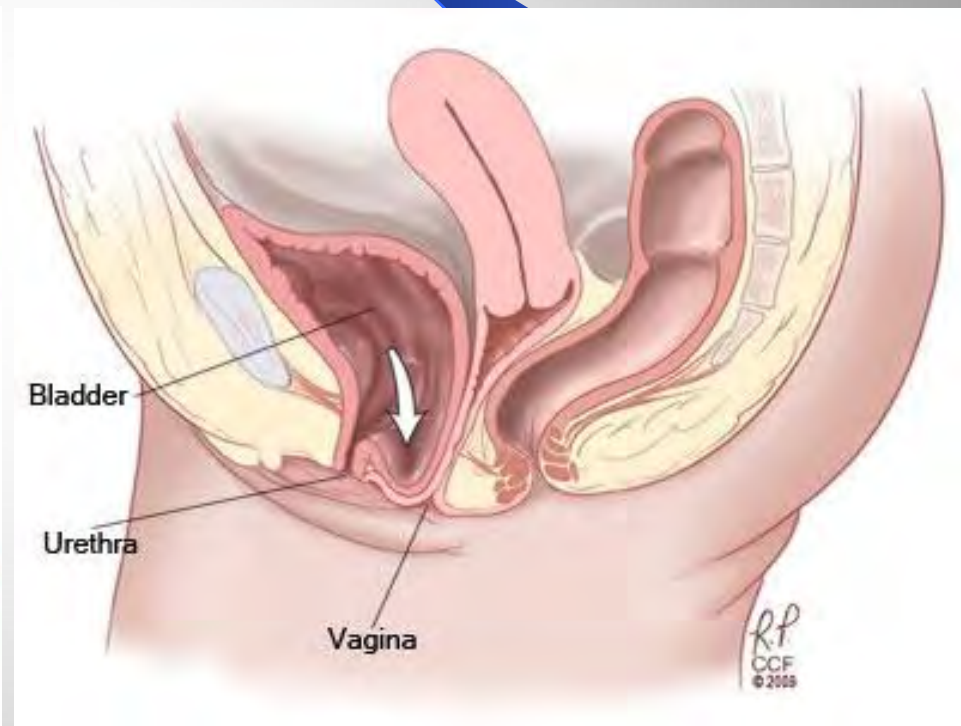
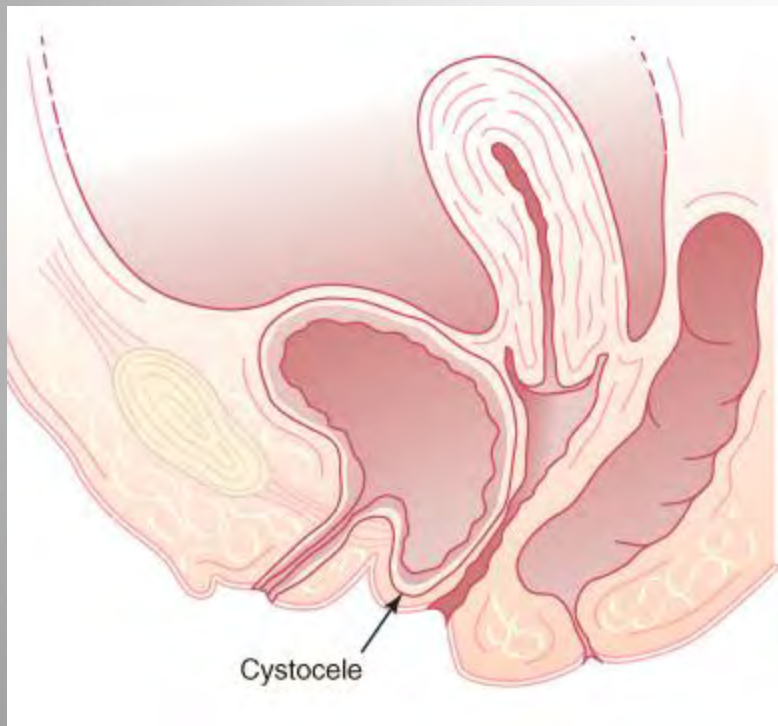


ق ق ق ق ق ق ق ق ق ق



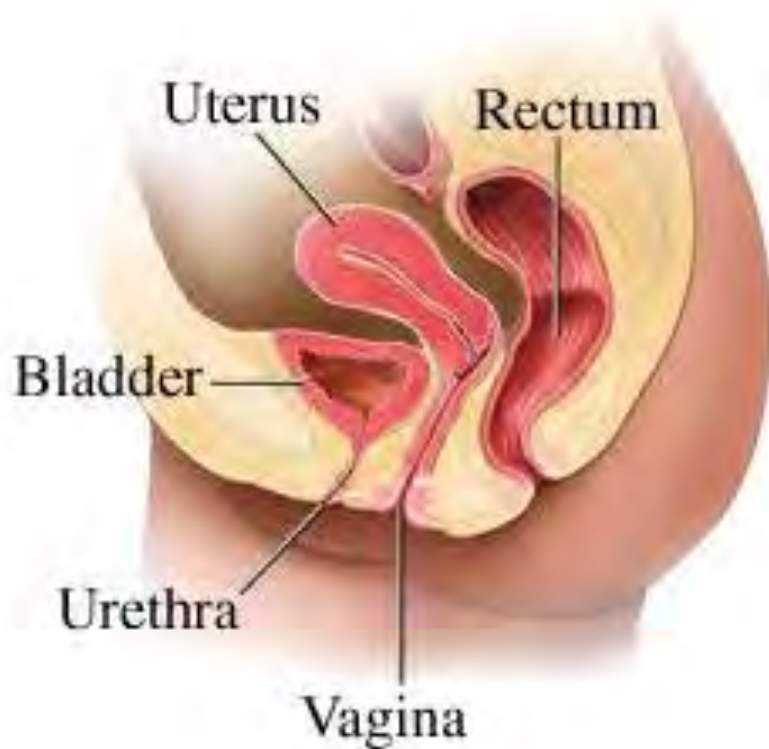قبل الثانية

51

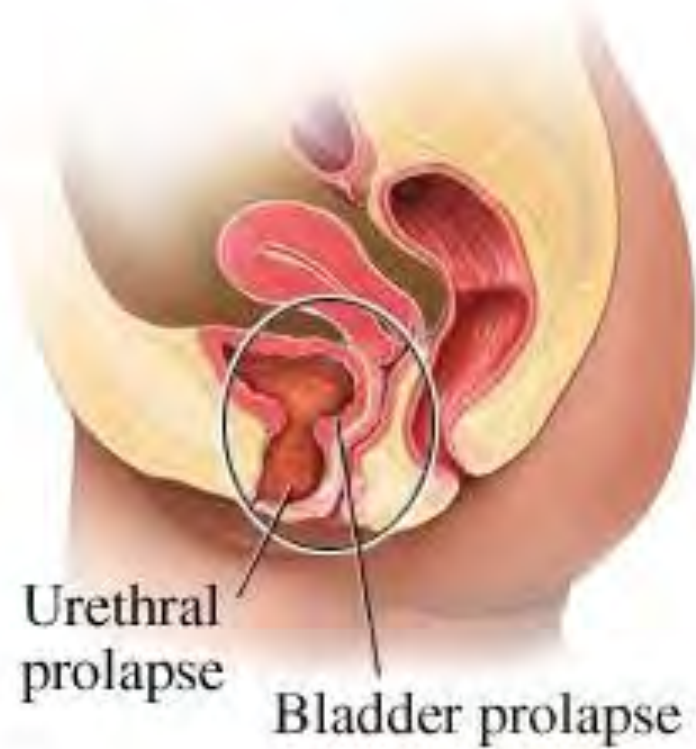

Dr. KANAAN AL SAKKA

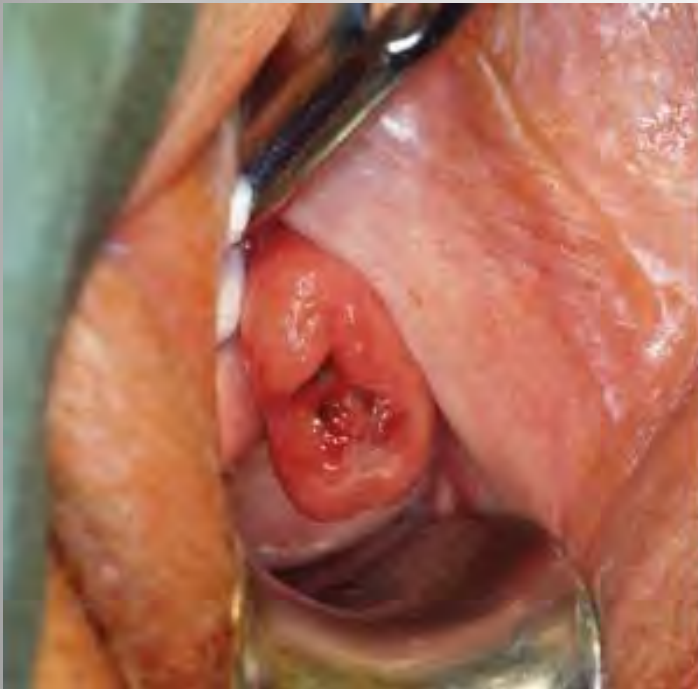Normal female pelvic anatomy



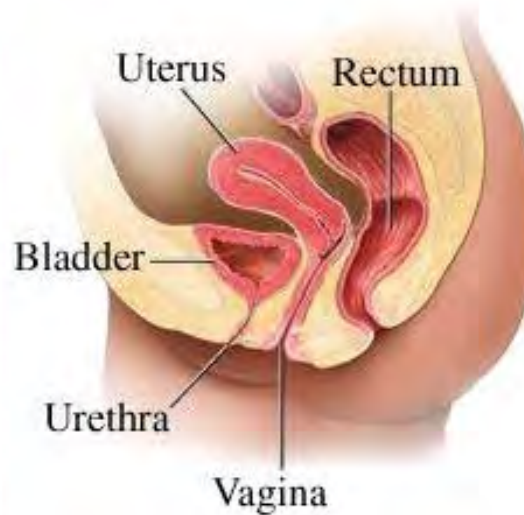
Urethrocele with moderate cystocele



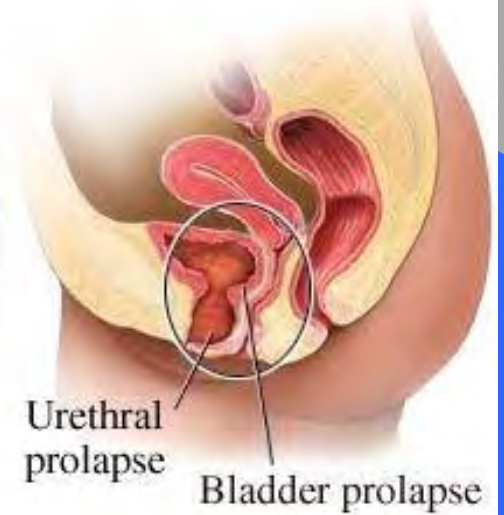
قيلة الحجابية



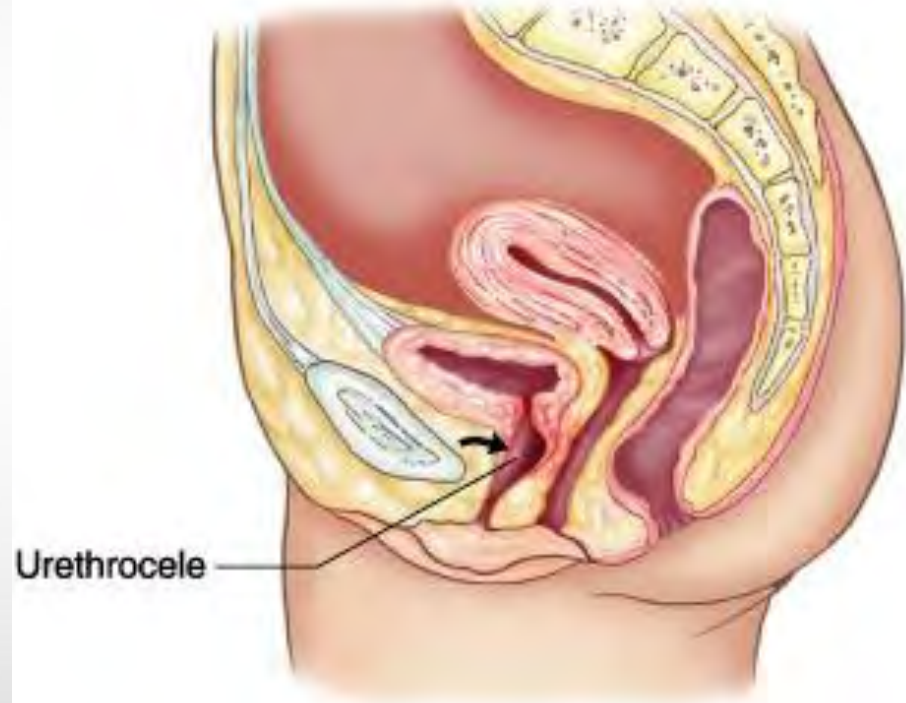
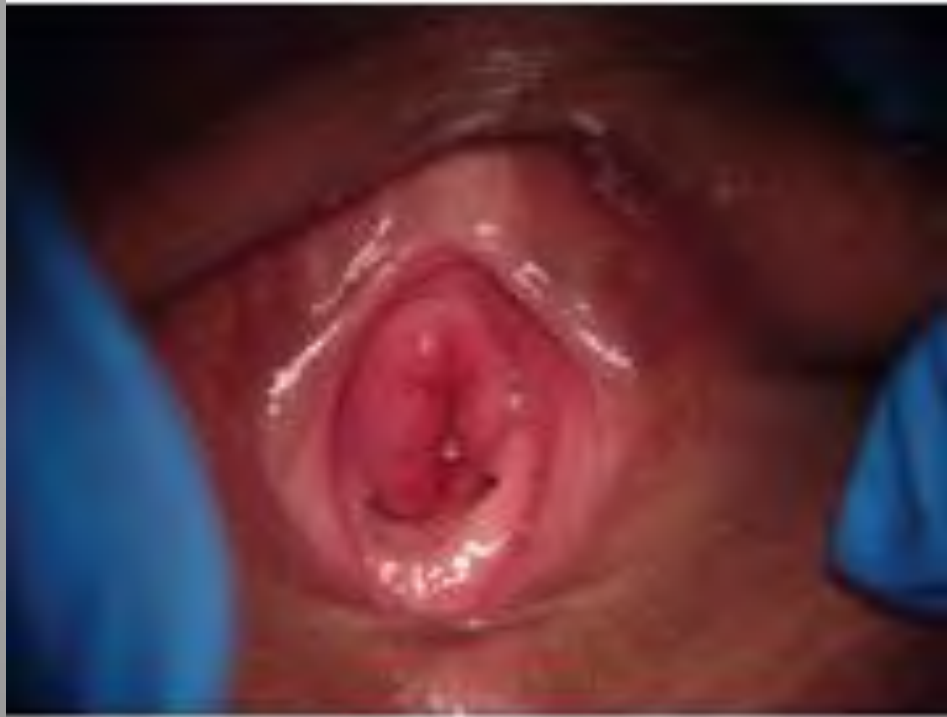Normal female pelvic anatomy



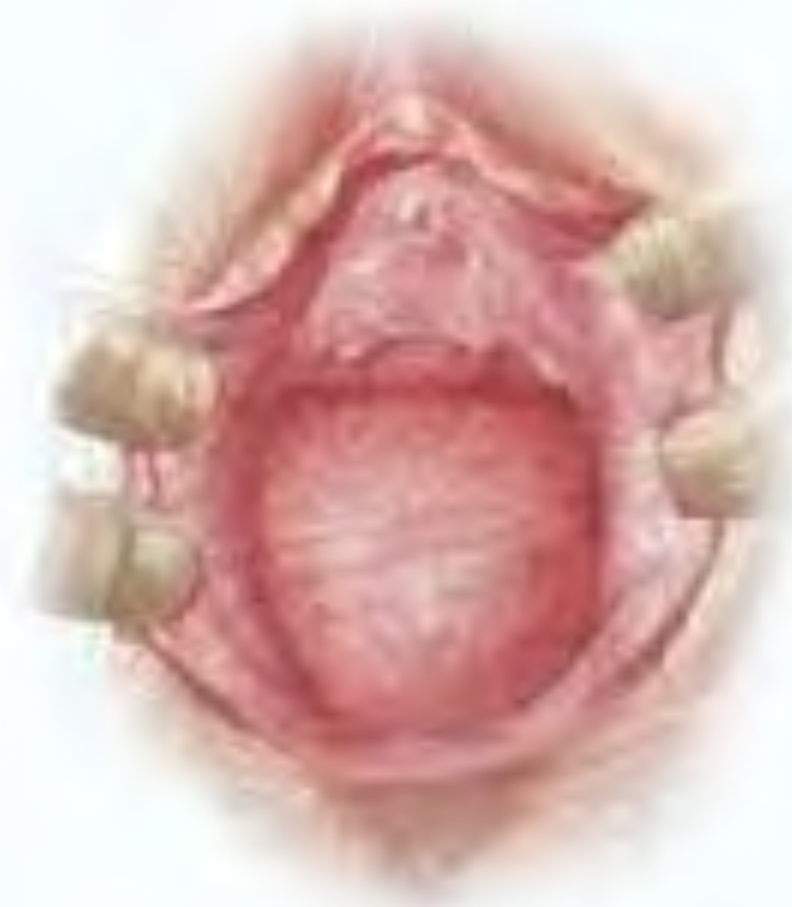Urethrocele with moderate cystocele



قيلة ارجل اكلية

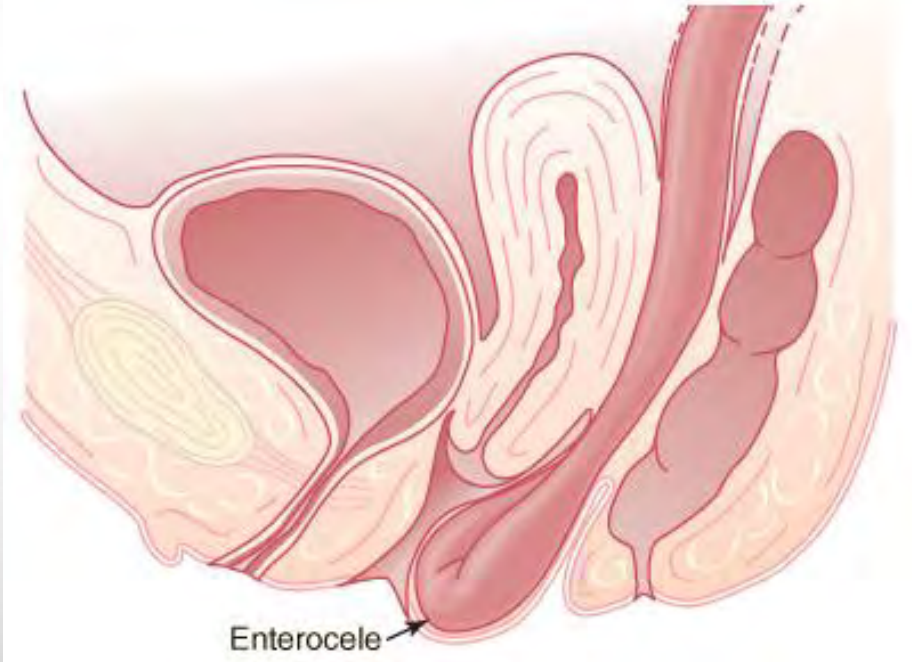
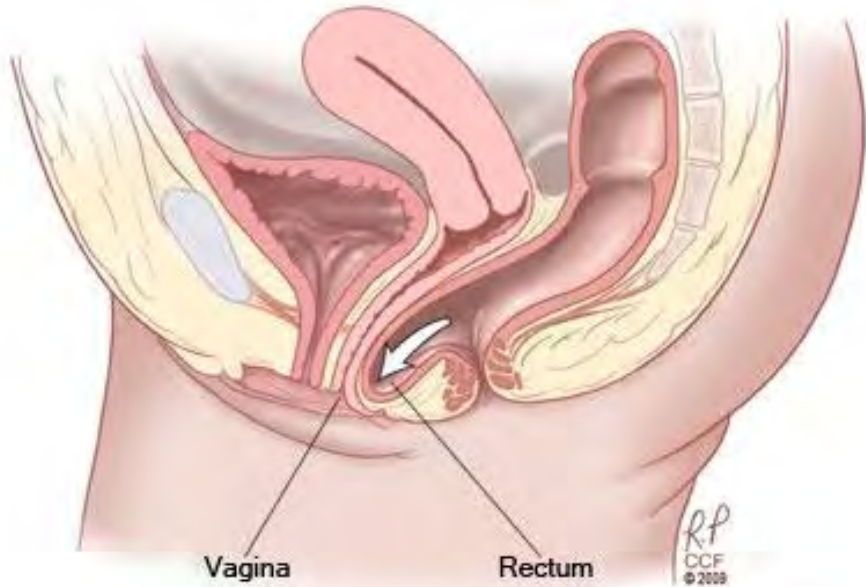


قبل تقويمية .

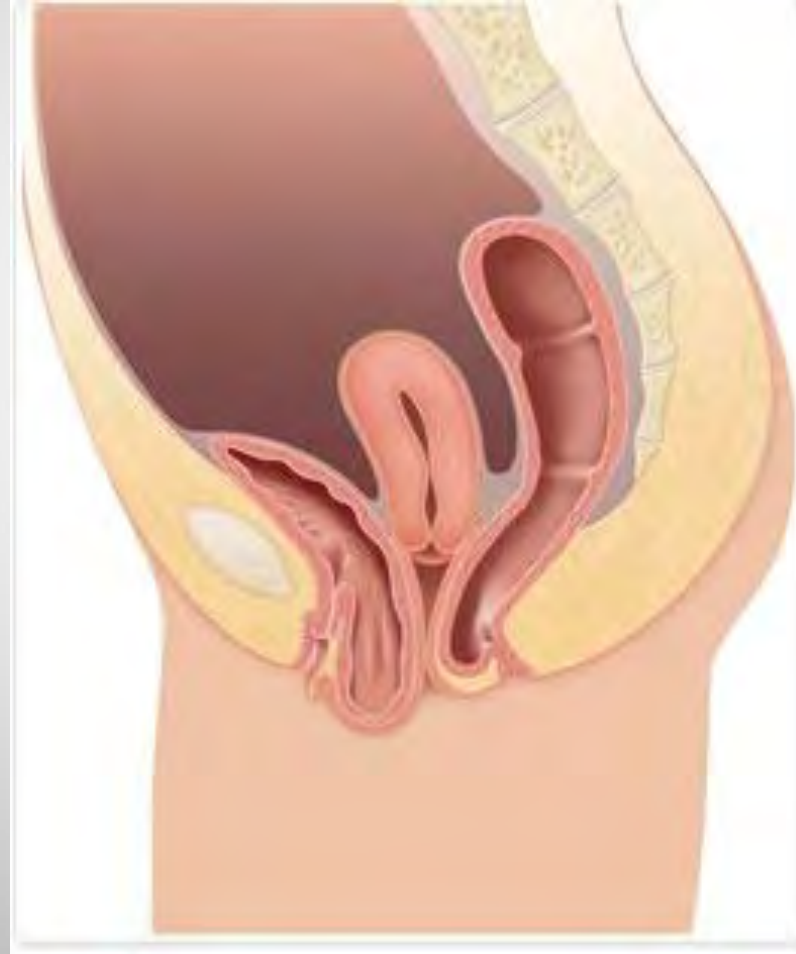

قي لقسق تي م ي ة .

قي لقم عوي ة

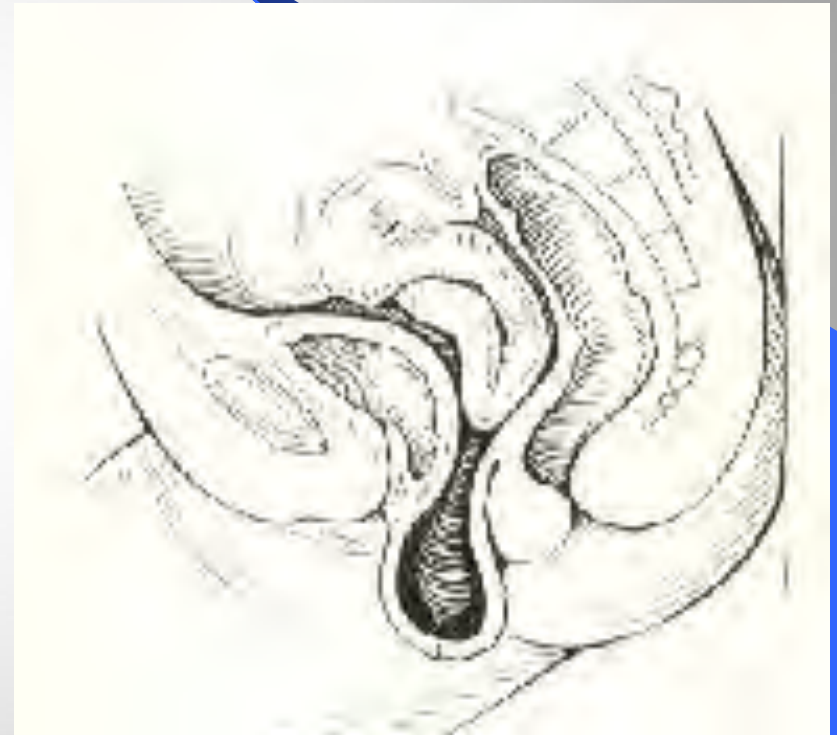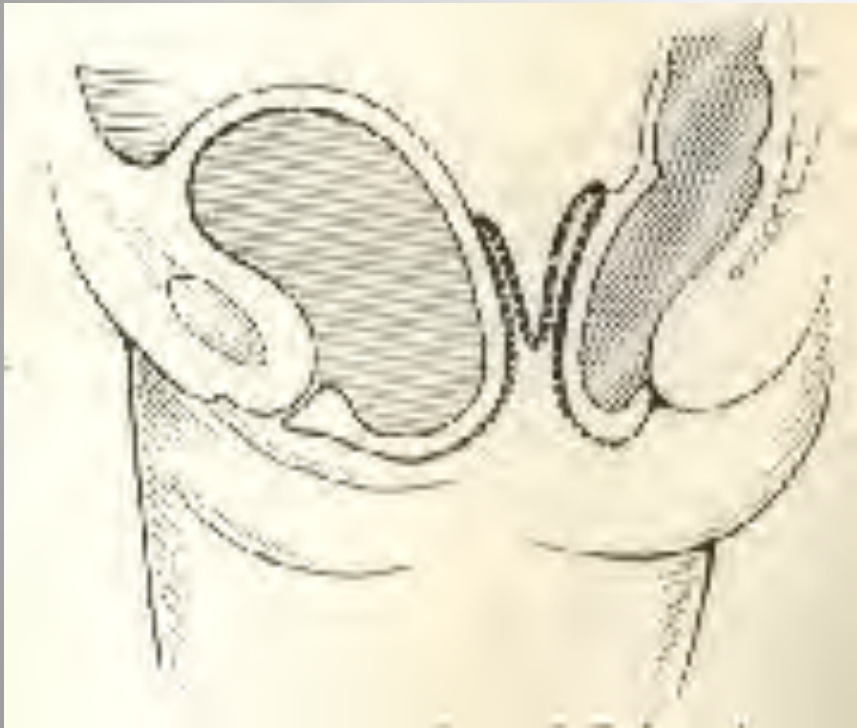


قبل الحمل في وقت قيادة مضيق قيصري.



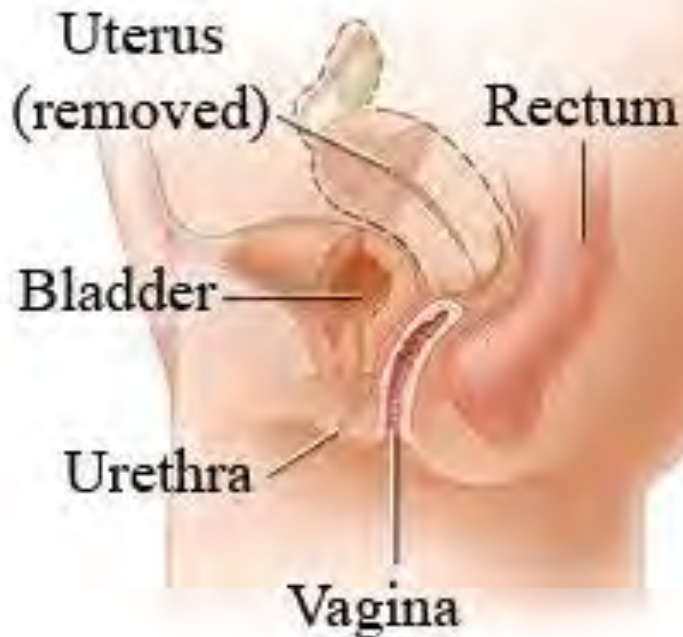Dr. KANAAN AL SAKKA

هبوط قبة السمبل

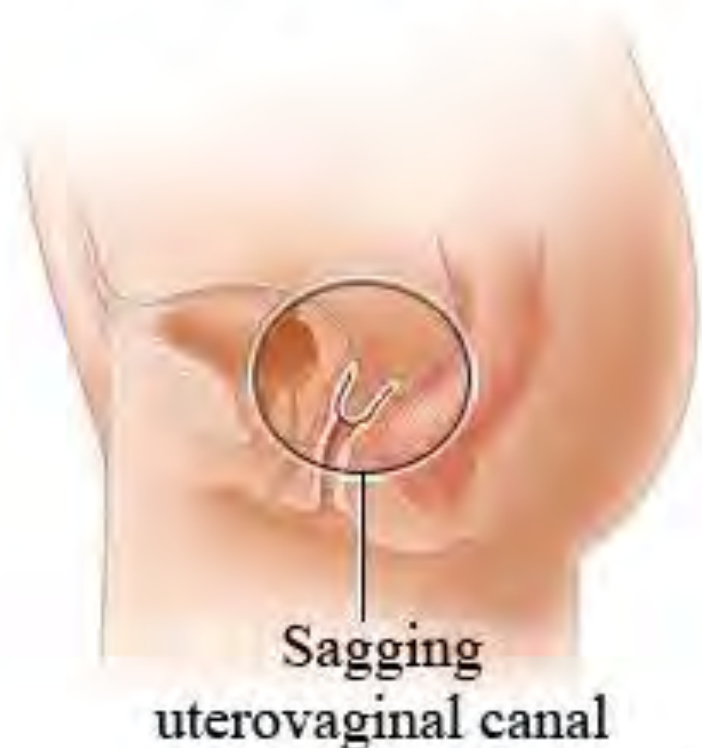

هبوط قبة المهبل

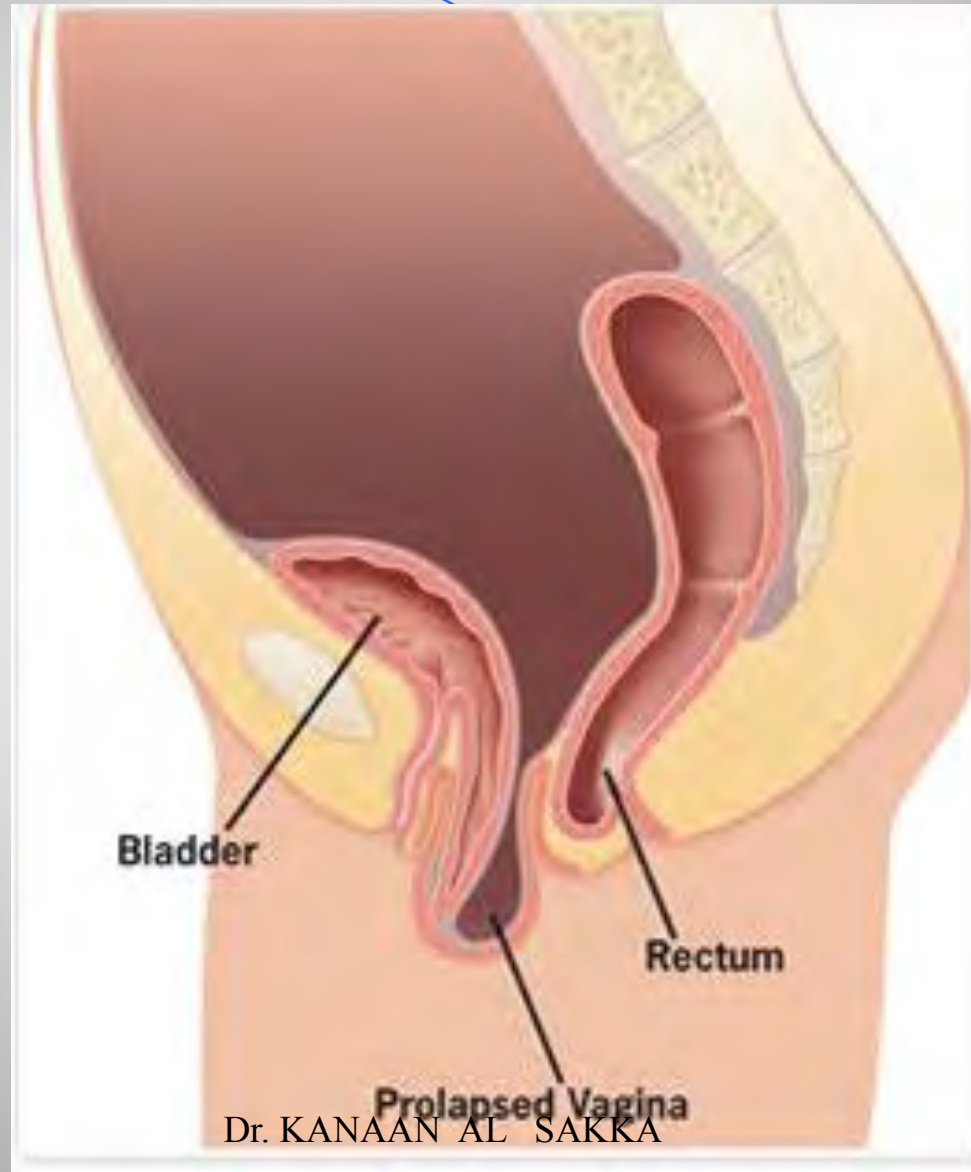
Female pelvic anatomy
(post-hysterectomy)



Vaginal vault prolapse

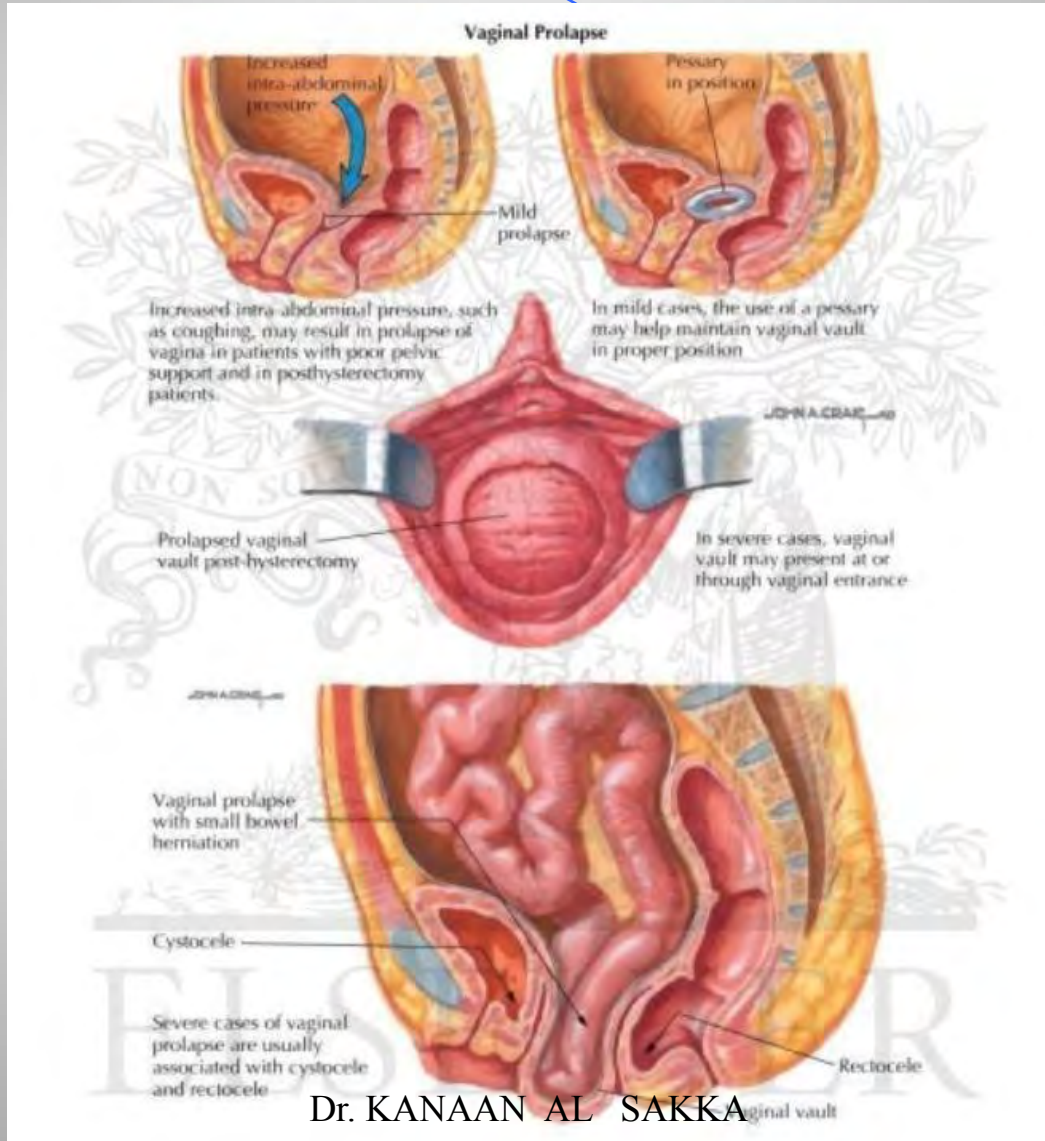


هبوط قبة المهبل



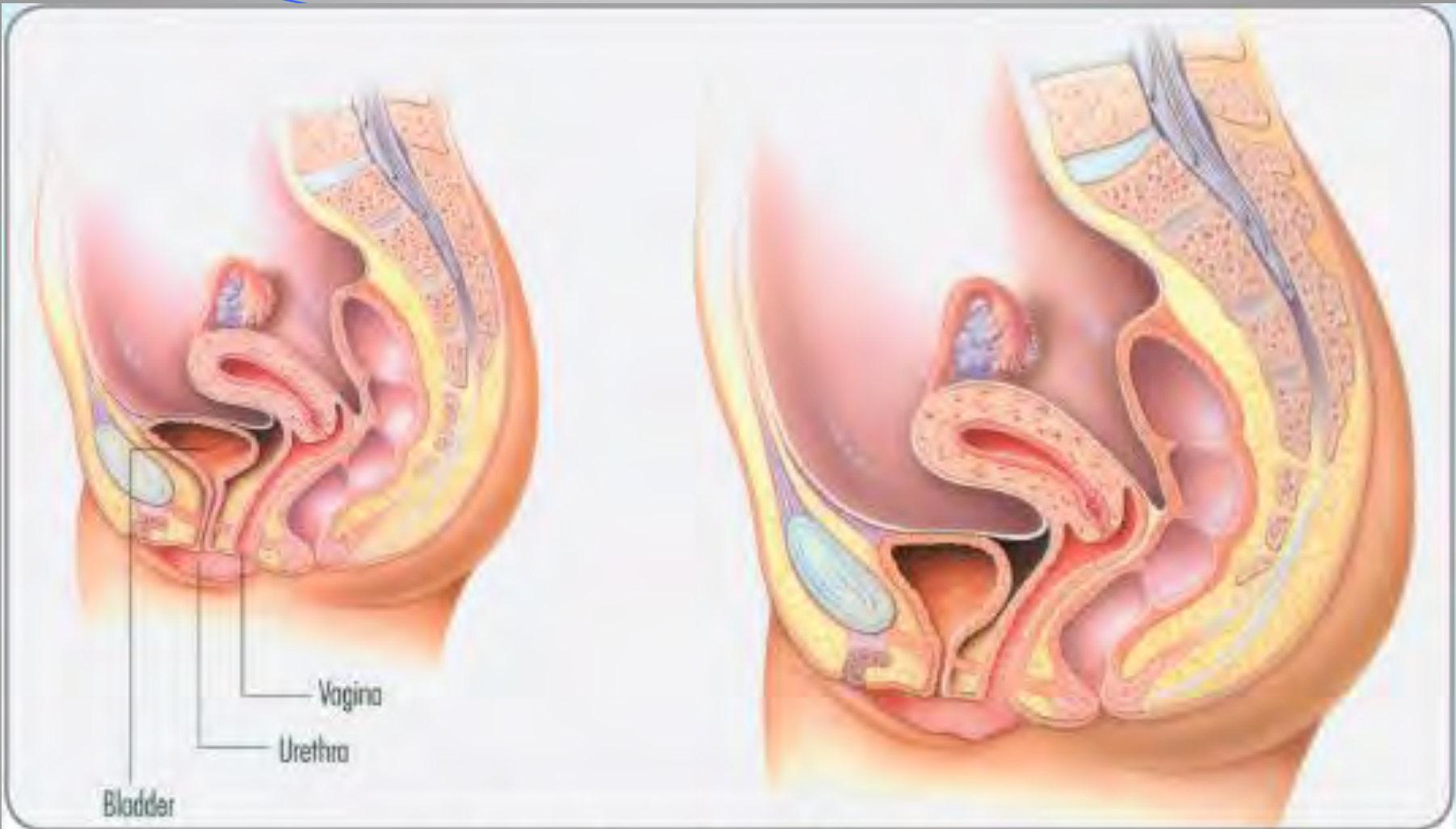Dr. KANAAN AL SAKKA

هبوط قبة المهبل



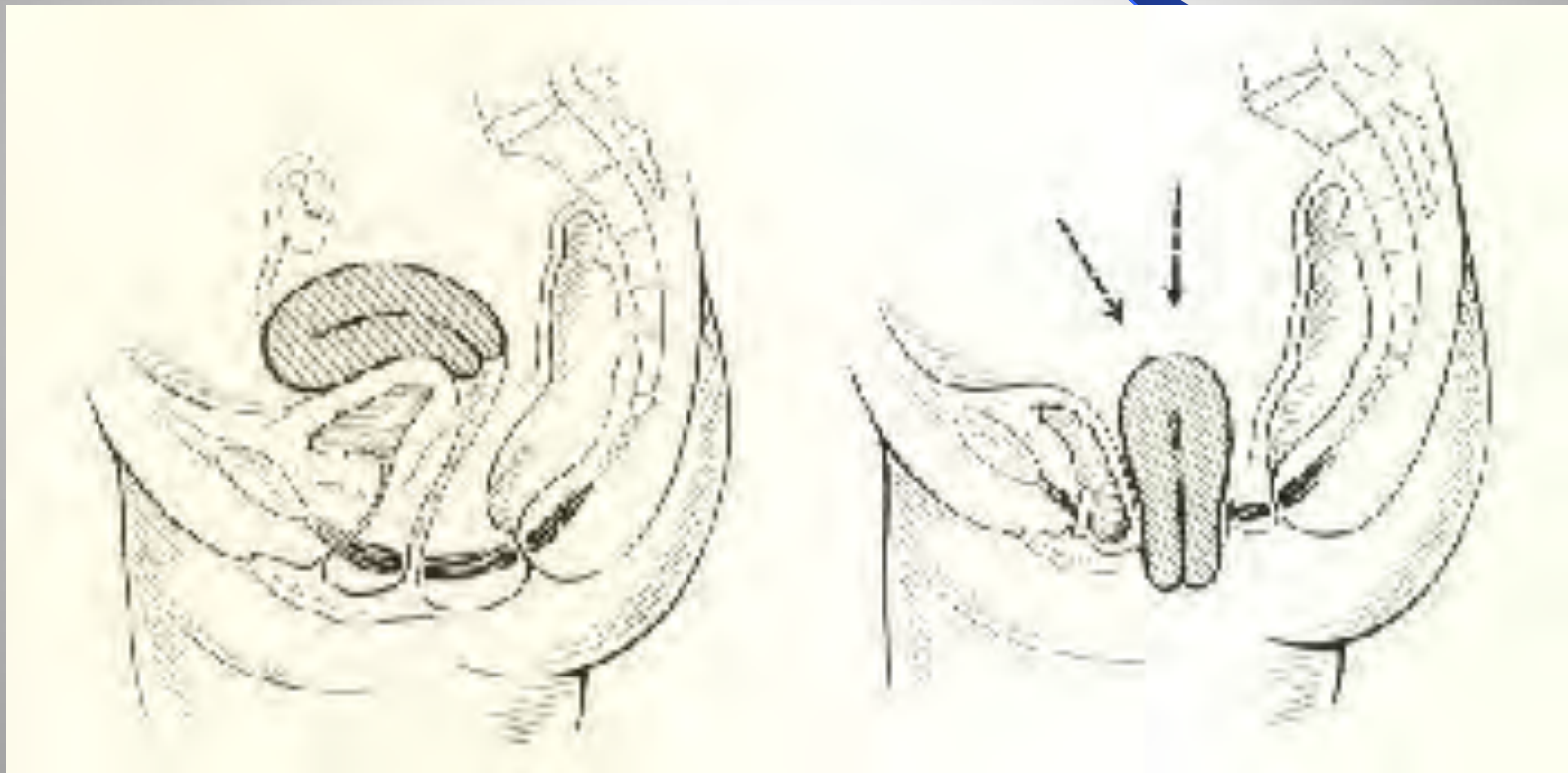
امراض ية الهبوط

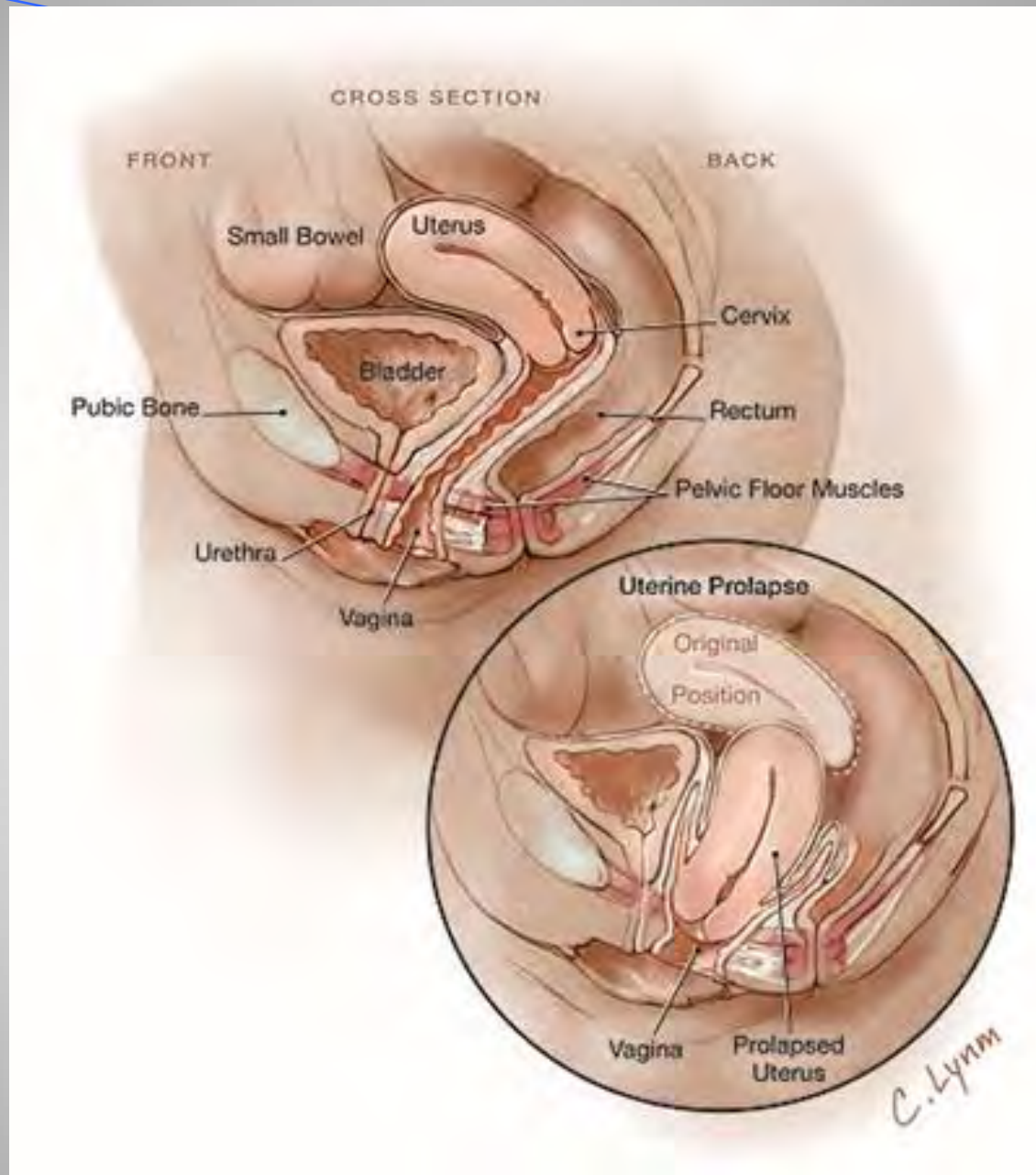
- ض عفلى افق حوض ية الاربطة وعض اليتس بب
- ال تظط فرط اثناء الحمل ، ال مخاض وال وال للقمه بل ية .
- ض عف خل ق في ي ال ن س ج وقال عض ال ت .
- ال عرق - ال شري هي ات ولس و د ق ل تعرضاً .
- زي اد ال ض غظ من ال بطن ال مزمن ال س ع ال ال مزمن -
- ال ح بن - الحمل ال متكرر لثوق ال - ال ال وقت ك ر ر بس بب
- الإمساك - ض موال ال ن س ج قس ب تبق دم ال عمر - سن
- ال ض هي (.

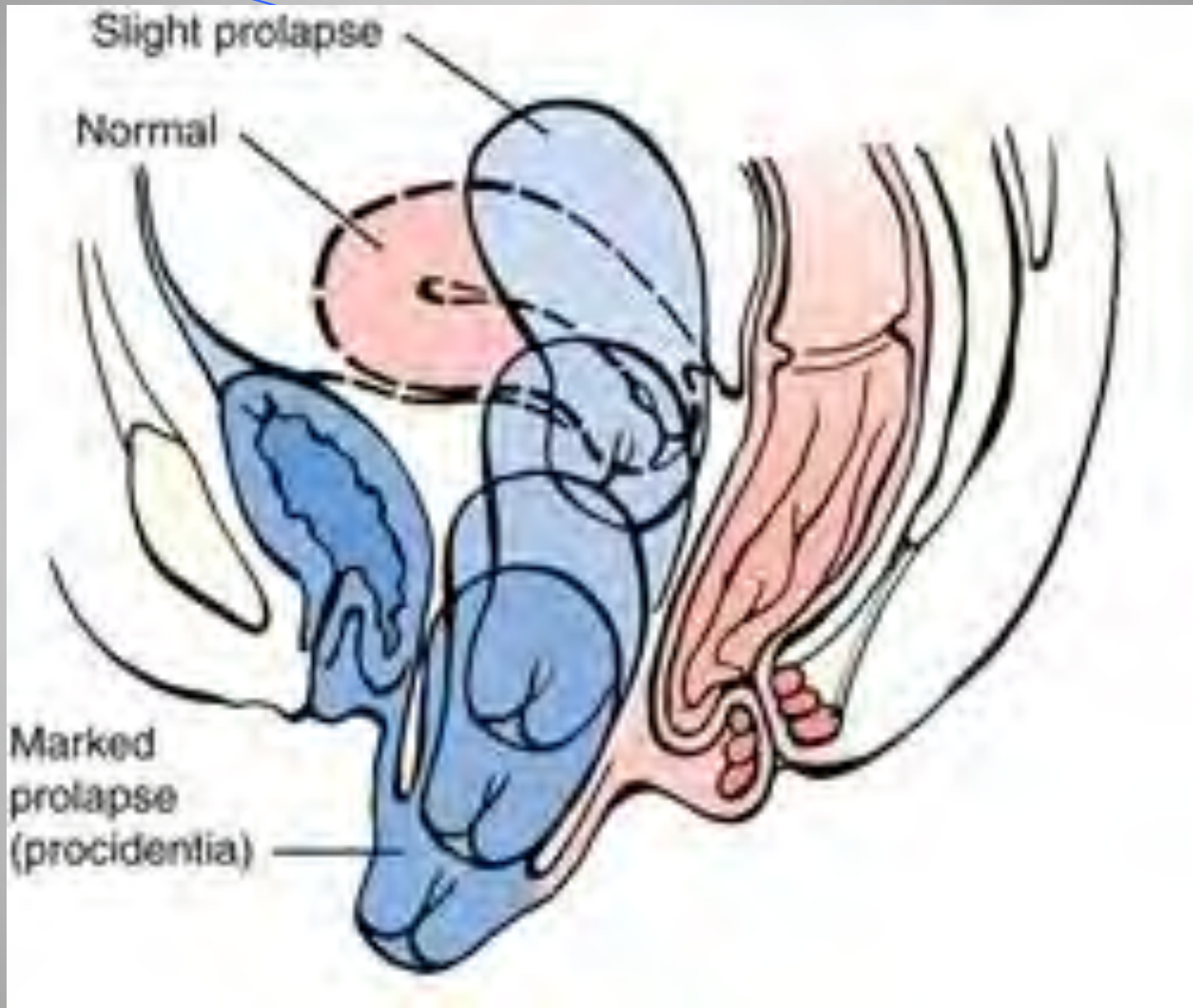


Normal anatomy reveals good support of the pelvic organs including the bladder, urethra, uterus and rectum. With SUI, poor support of the urethra leads to urine leakage.

امراضية قنطريون الانسان







التشخيص

الأعراض السريرية

الفحص النسائي و لحظة الولادة و أنواع مودرجاته
مع الحزق .

درجات الهبوط :

0 - لا يوجد هبوط .

1- الهبوط بي الن و ضال ع طبي ع يال شوك و يالنورك يي ن .

2- الهبوط بي الن شوك و يالنورك يي نهم مستوى شغل بكارة .

3- الهبوط ندم مستوى شغل بكارة .

4- الهبوط ي ت جاوز غش الغل بكارة

الأعراض

● ثقل – متالء

● الـم ظهري .

● زداد أأل عراض الـم وف الـم طوي لوت ختف في شـكـل

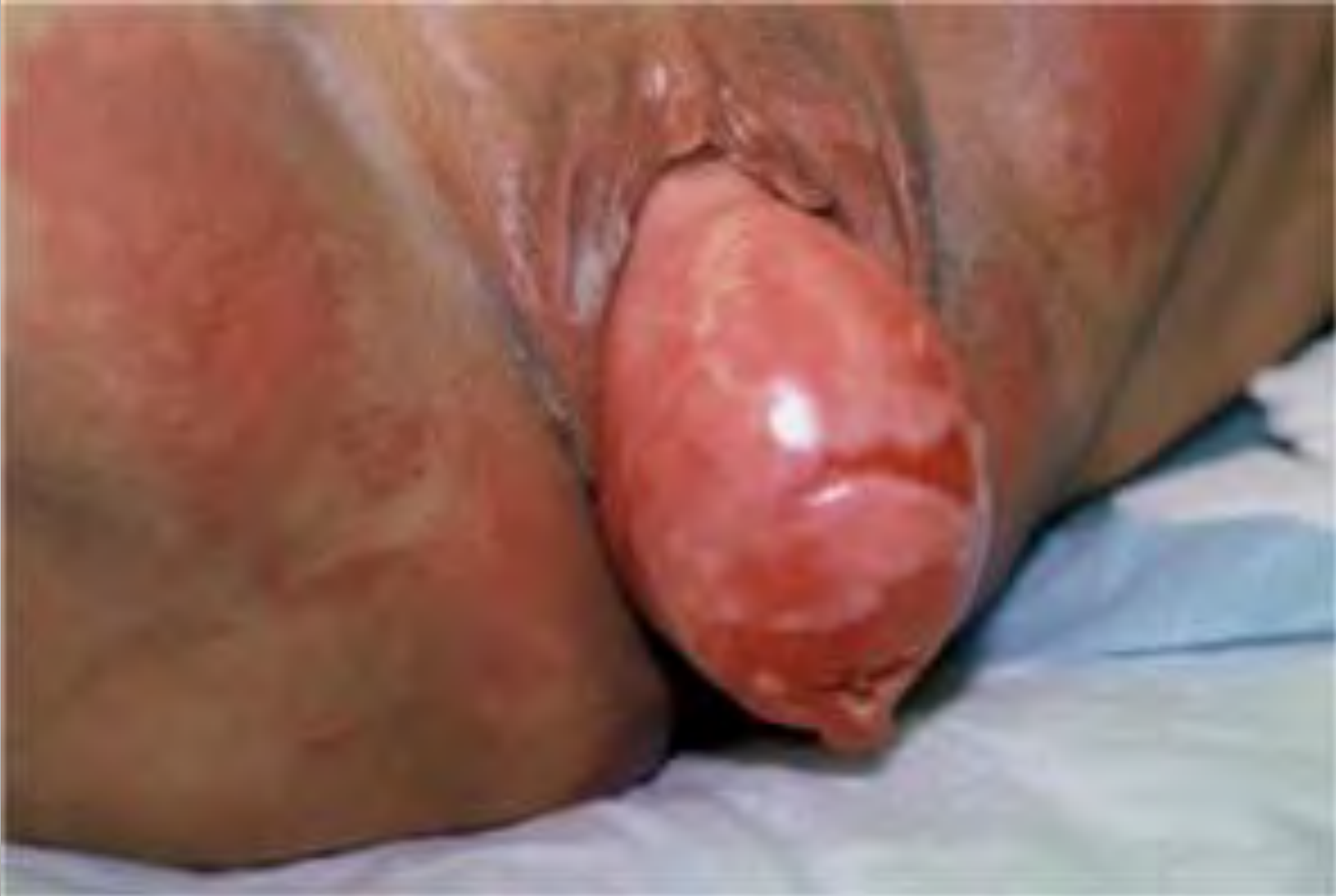● كـامل عنـد الـم راحـة الـم متـلقـاء .

● إفـراز لـقـتـيـهـي قـدمـويـة أـجـانـا .

● أـعـراضـهـولـي قـلـي الـم تـالـمـاميـة .

● أـعـراضـهـولـي قـلـي الـم تـالـمـاميـة .

هبيوط رحمي

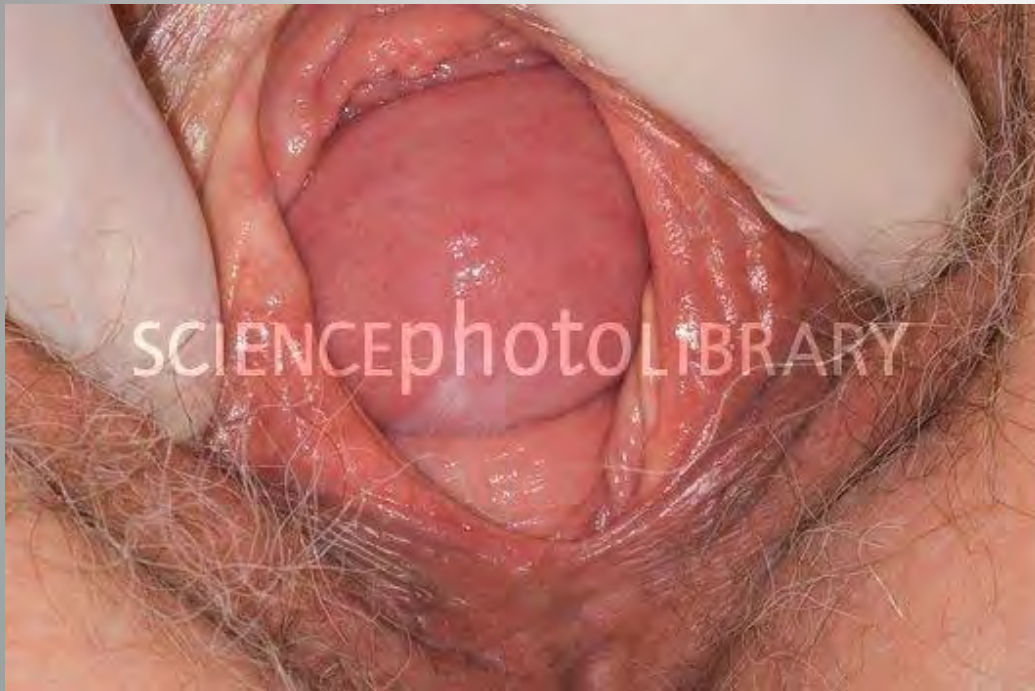

هبوط قبة المهبل

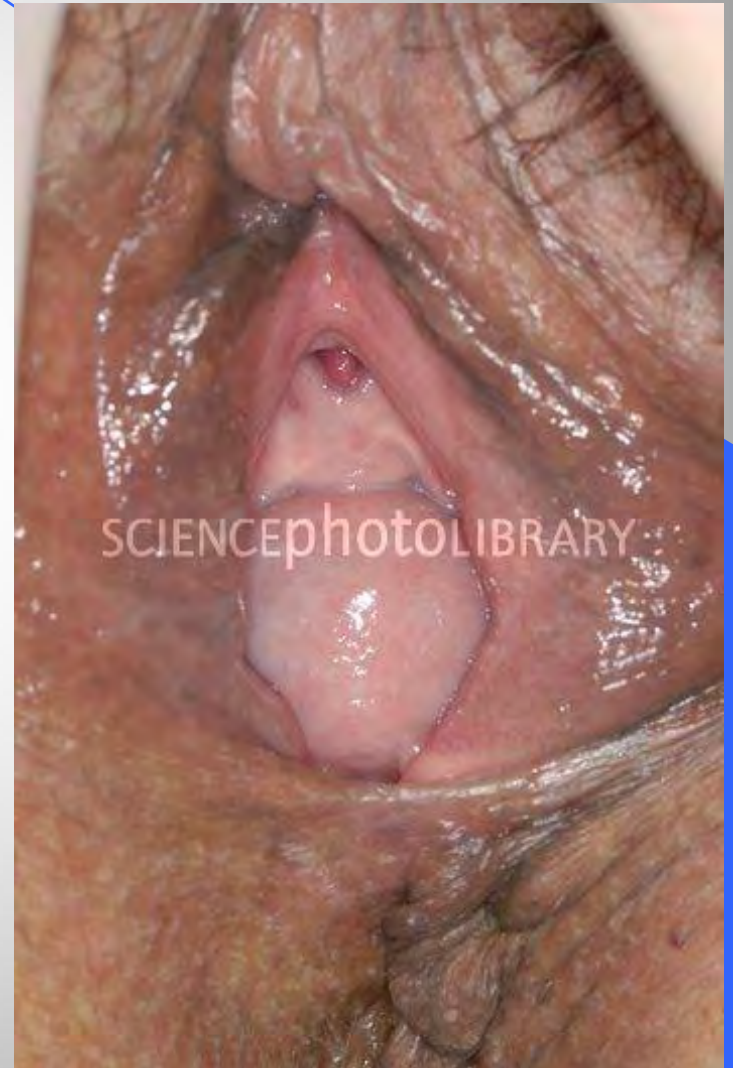

قيلومتانيه

71



قيلومتعق يميه

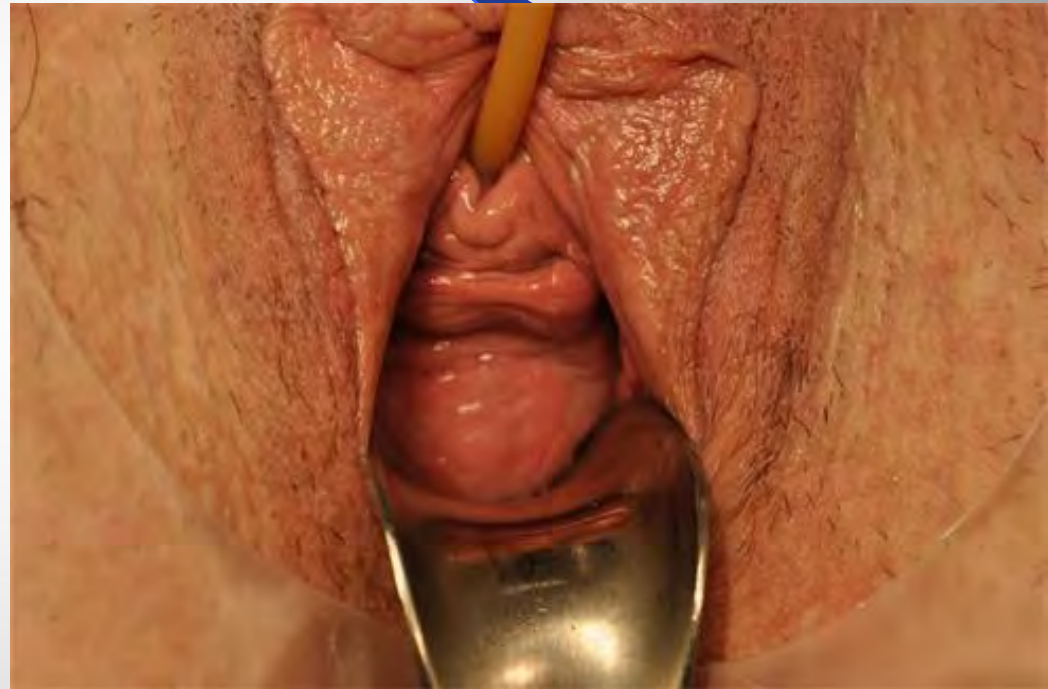
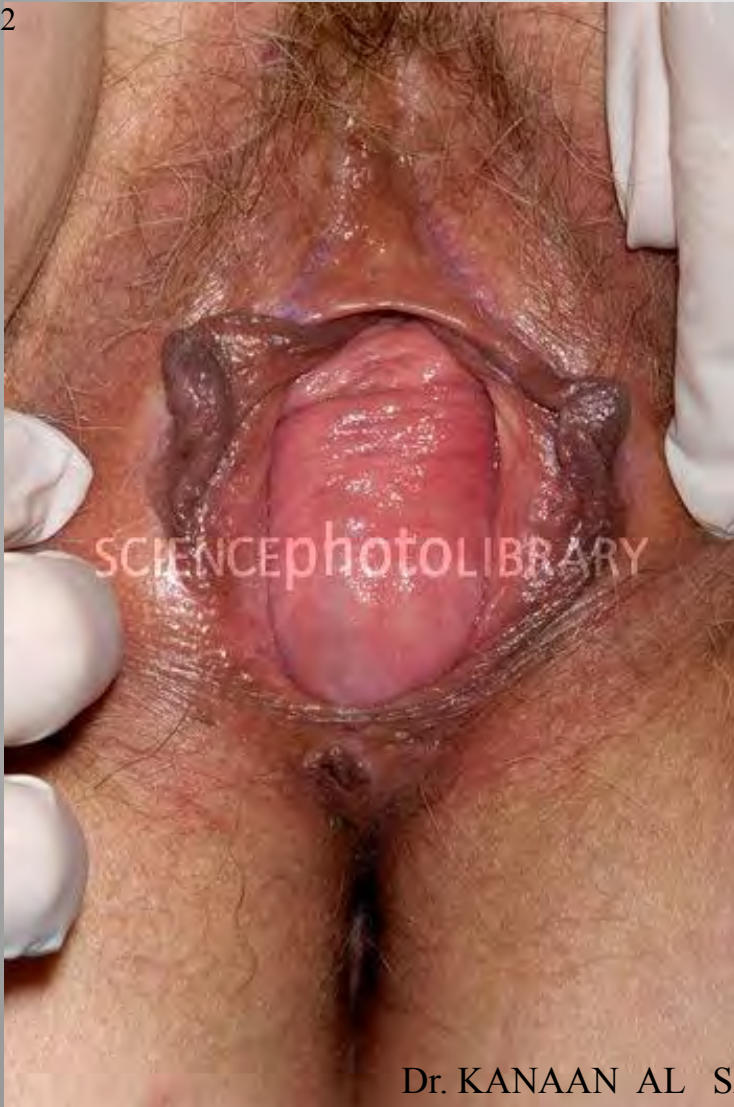
Dr. KANAAN AL SAKKA

cystocele

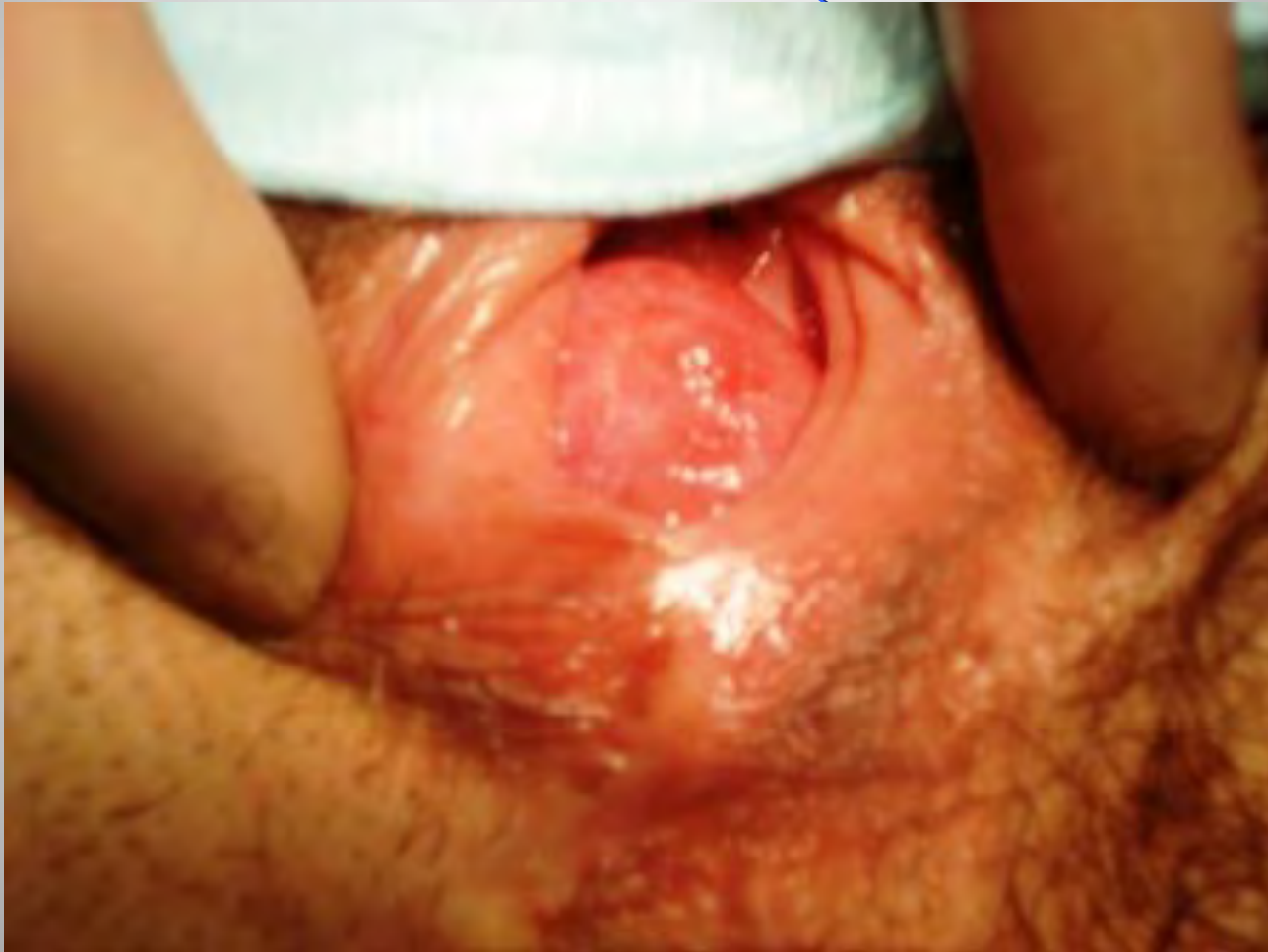cystocele

72

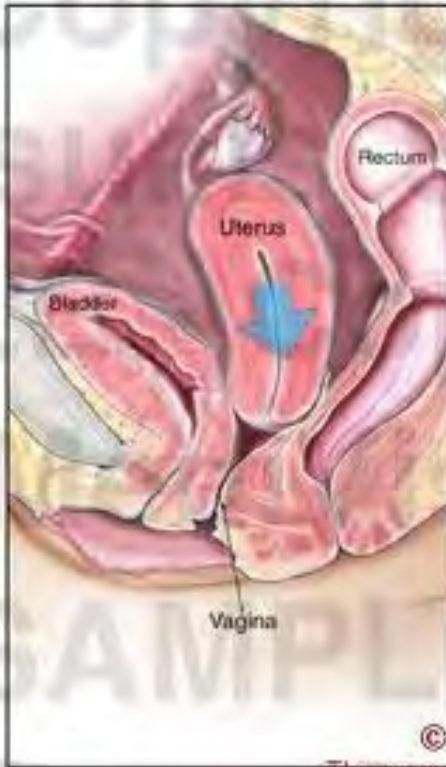

Dr. KANAAN AL SAKKA

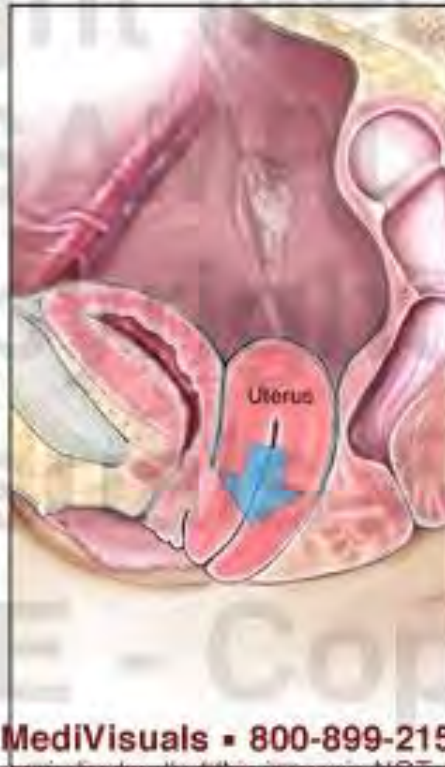ي ل ة ق م س ن ق ي م ي ة



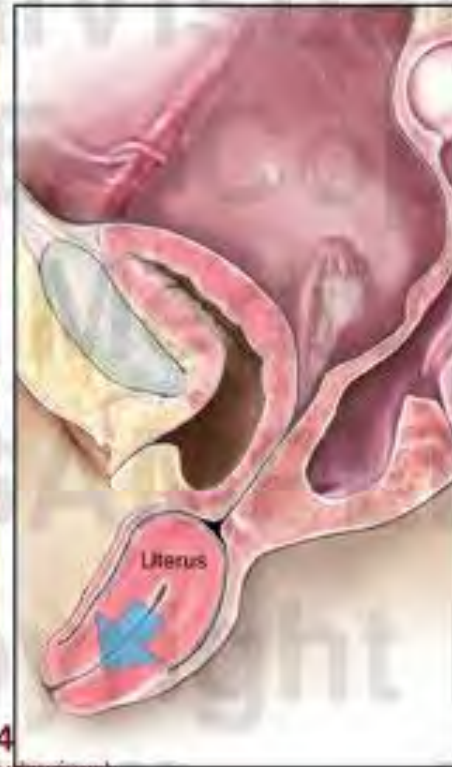**1st Degree
Uterine Prolapse**



**2nd Degree
Uterine Prolapse**



**3rd Degree
Uterine Prolapse**



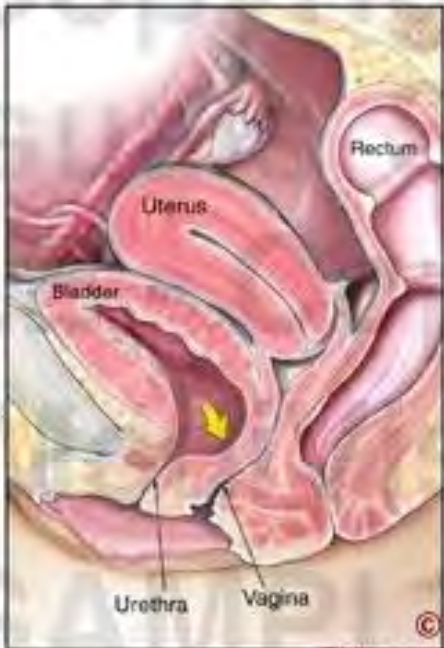© MediVisuals • 800-899-2154

This message indicates that this image is NOT authorized for use in settlement, deposition, mediation, trial, or any other litigation or nonlitigation use. Consistent with copyright laws, unauthorized use or reproduction of this image (or parts thereof) is subject to a maximum \$150,000 fine.

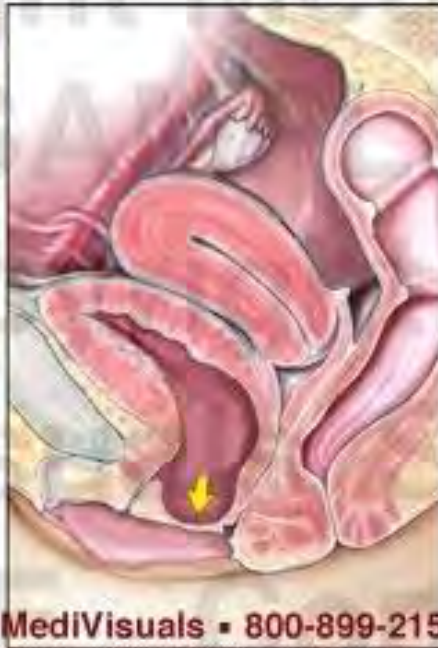© 2007, MediVisuals Inc.

Exhibit# 606017-04X

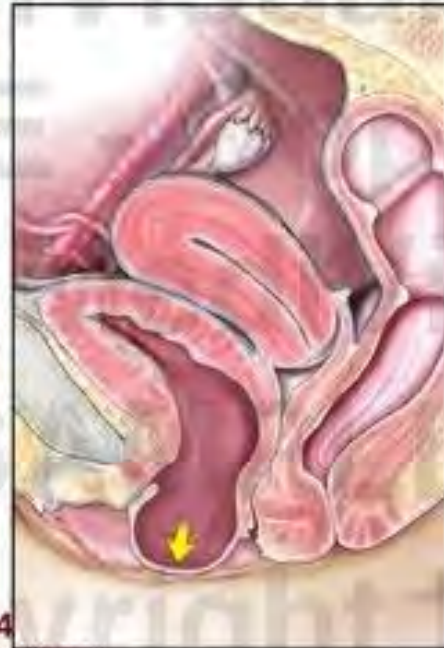1st Degree Cystocele



2nd Degree Cystocele



3rd Degree Cystocele



© MediVisuals • 800-899-2154

This message indicates that this image is NOT authorized for use in settlement, deposition, mediation, trial, or any other litigation or nonlitigation use. Consistent with copyright laws, unauthorized use or reproduction of this image (or parts thereof) is subject to a maximum \$150,000 fine.

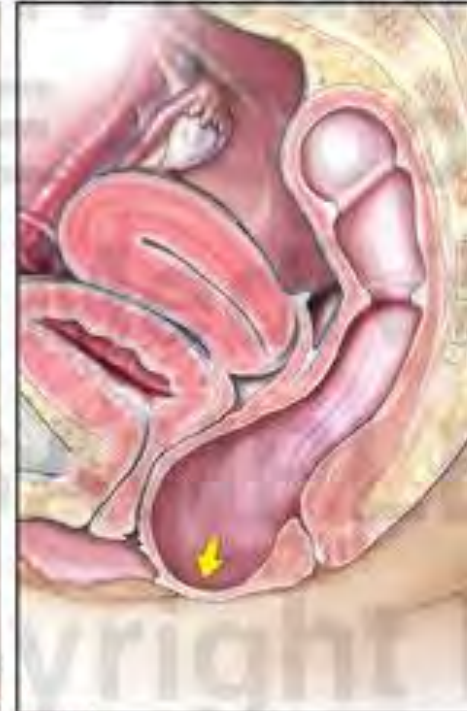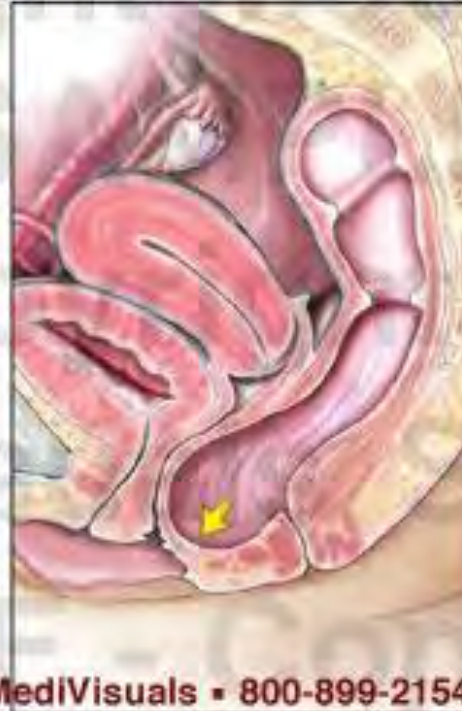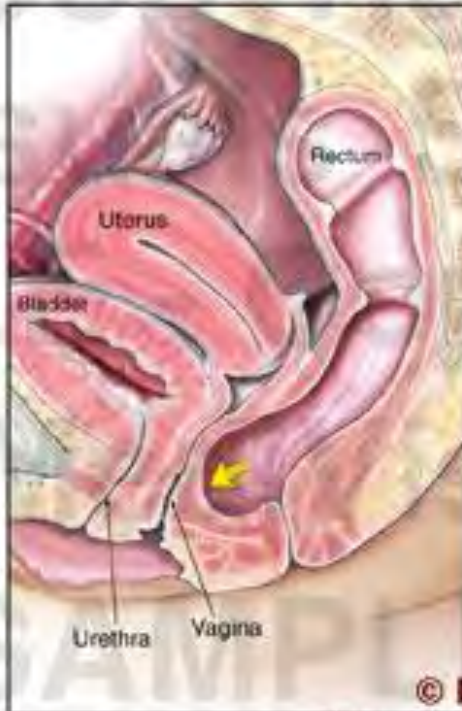© 2007, MediVisuals Inc.

Exhibit# 606017-02X

**1st Degree
Rectocele**

**2nd Degree
Rectocele**

**3rd Degree
Rectocele**



© MediVisuals • 800-899-2154

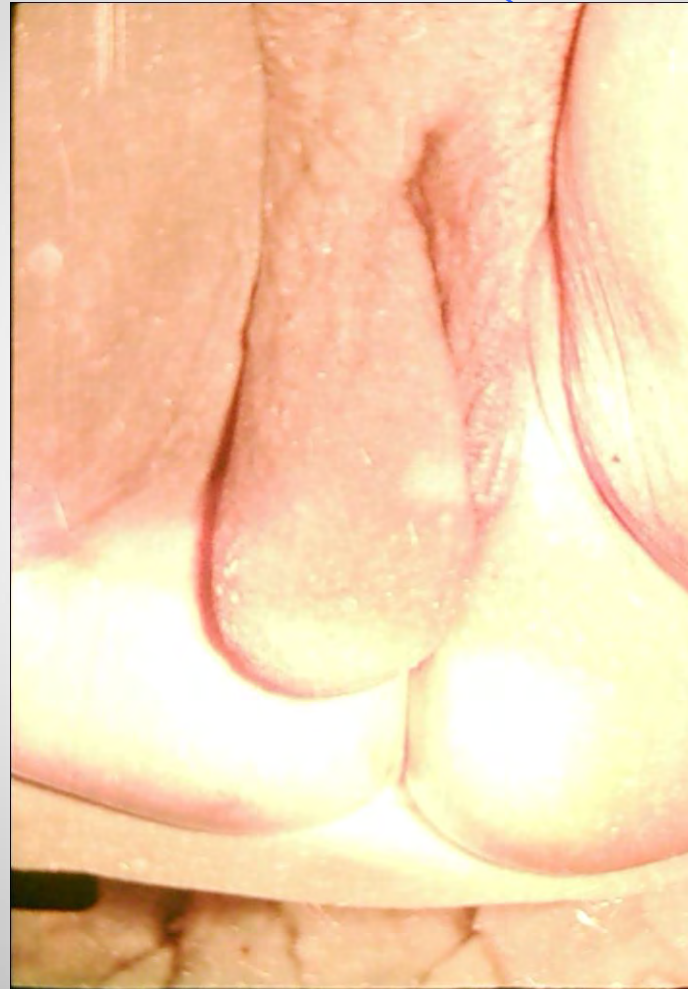This message indicates that this image is NOT authorized for use in settlement, deposition, mediation, trial, or any other litigation or nonlitigation use. Consistent with copyright laws, unauthorized use or reproduction of this image (or parts thereof) is subject to a maximum \$150,000 fine.

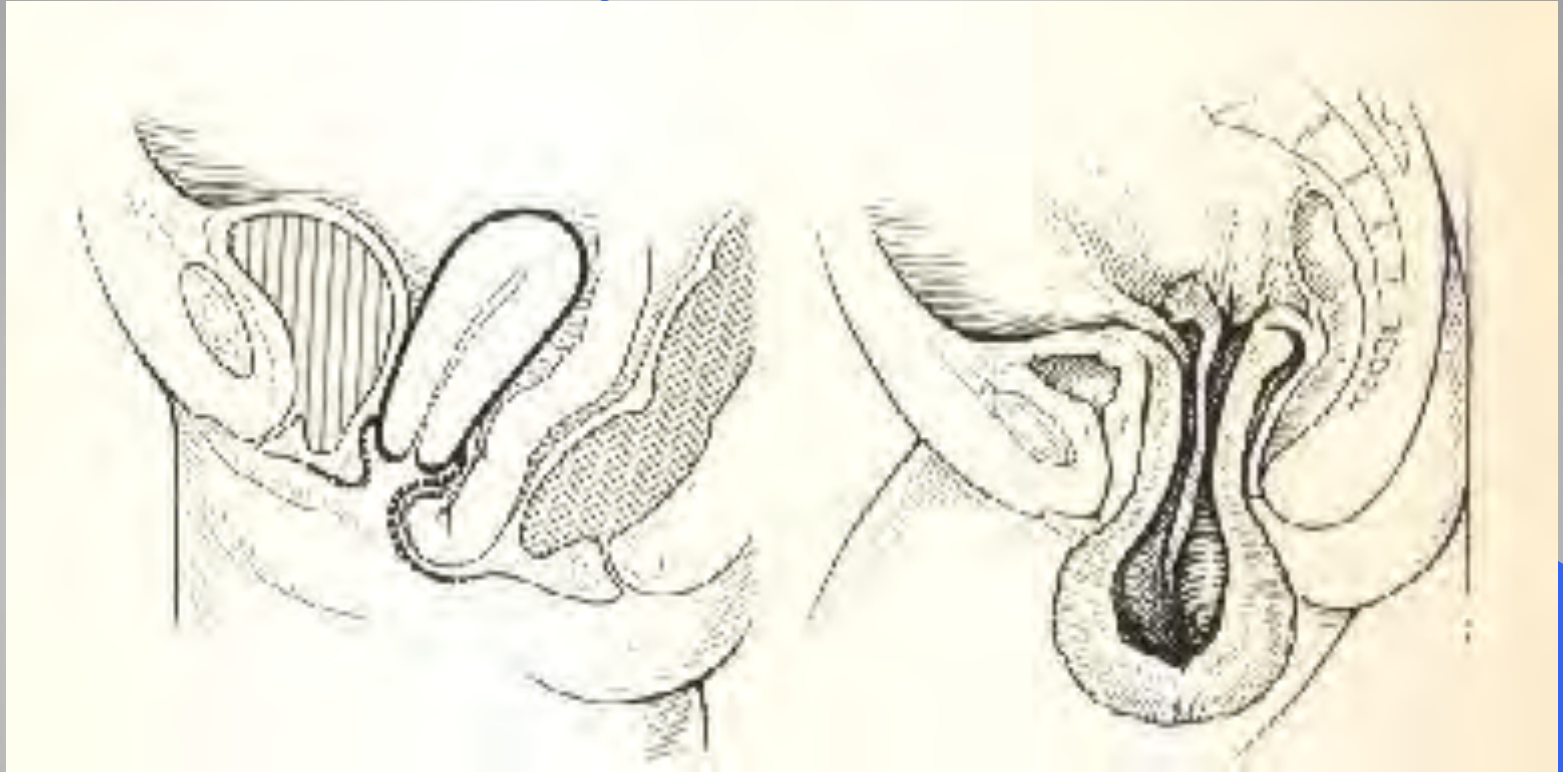
© 2007, MediVisuals Inc.

Exhibit# 606017-03X

التشخيص التفريقي

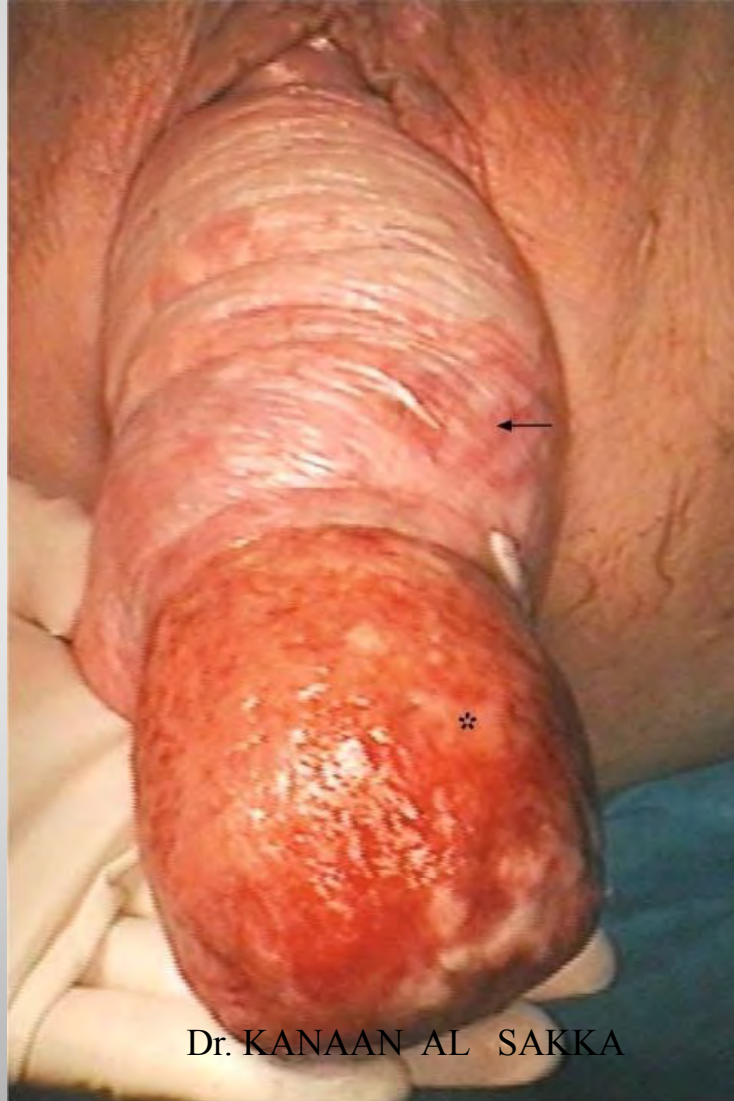فائق مبخني





تفوق بين هبوط الرحم في انقالب باطن الرحم لظاهرة

نقل الباطن الرحم لظاهرة



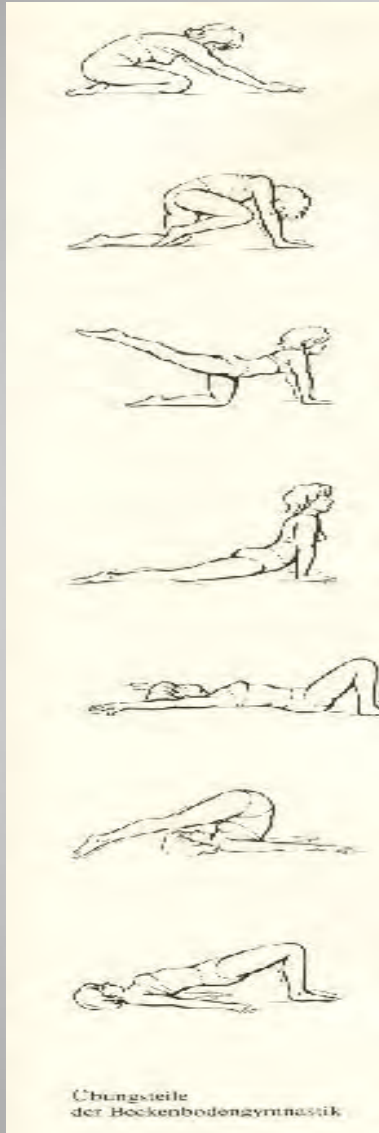Dr. KANAAN AL SAKKA

التبوير

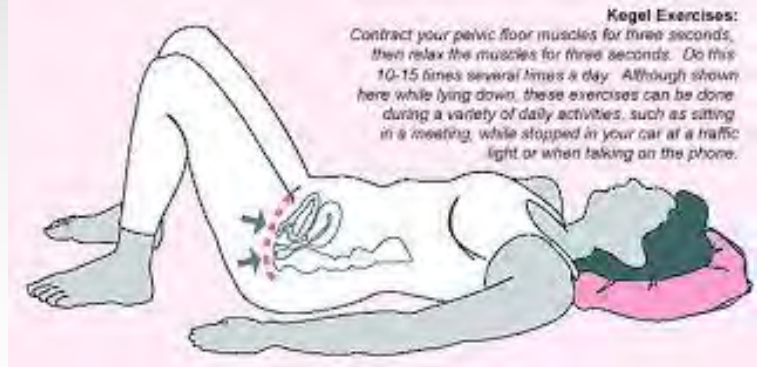• القياية .

المع الجة الـ افظة : فهاي ائئية كعكات) .
المع الجة الـ جرحية


التمارين الرياضية والمرحلة الفيزيائية .



Kegel exercises



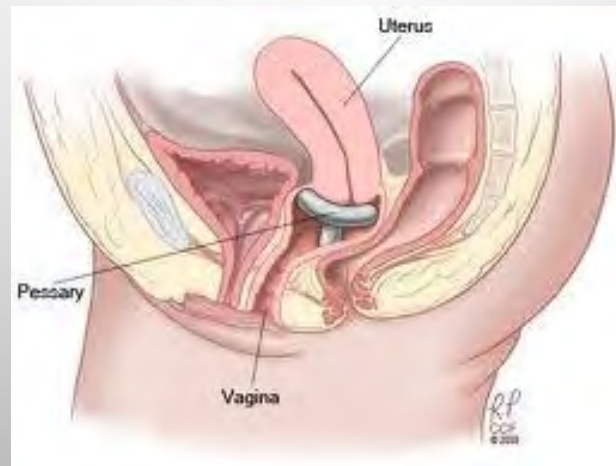
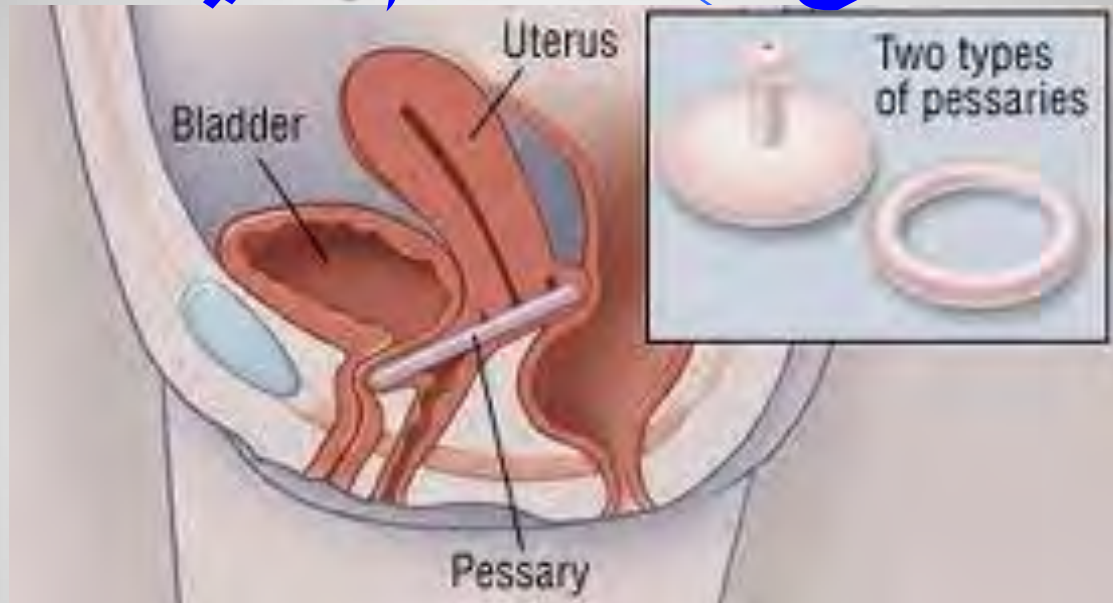
الكسكيات العجلىة



اس تطباب الكسكيات العجلىة :

- 1- اذك انت لهيضة غي من اس بة لل عمل ال جراحي .
- 2- ال ل حمل فترقة ن فاس .
- 3- لإتاح كل فصة ل شفا العلى تق رحات ال ضج اعى يق بل ال جراحة .

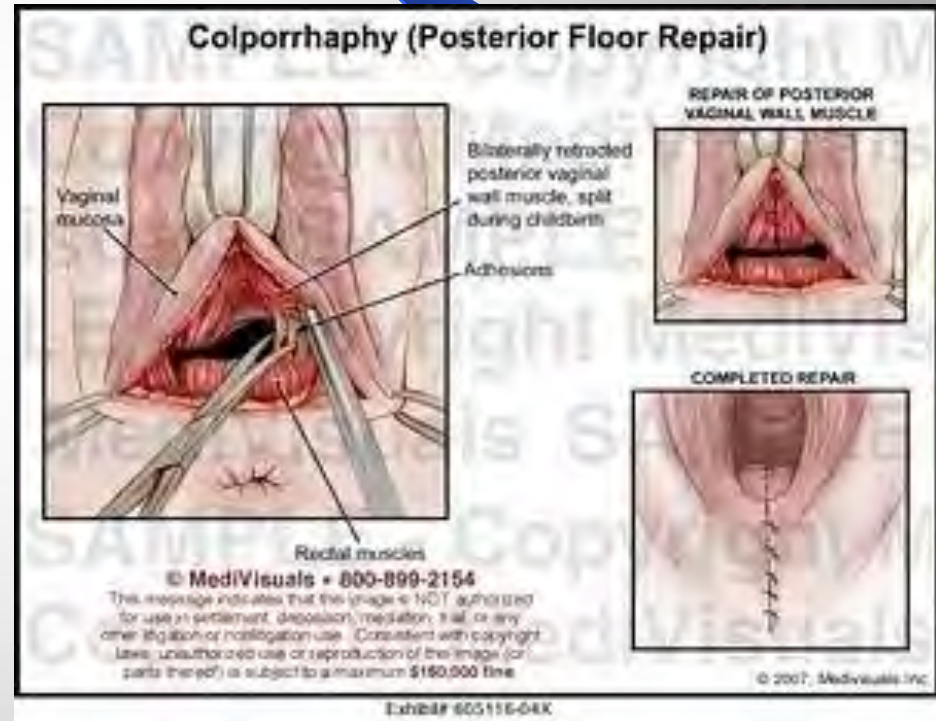
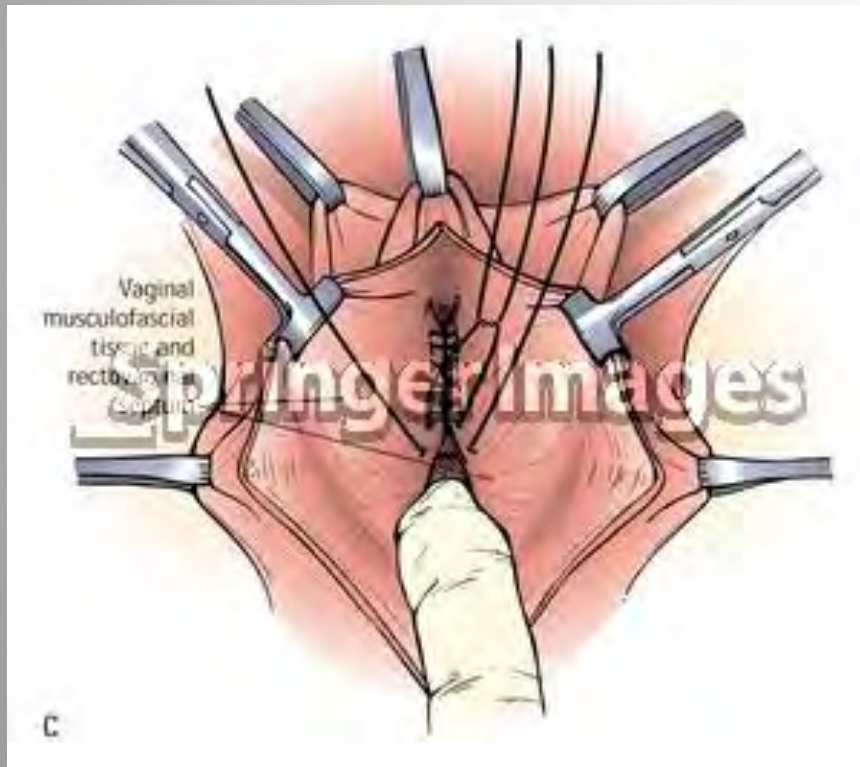
الكعكات الفرجية



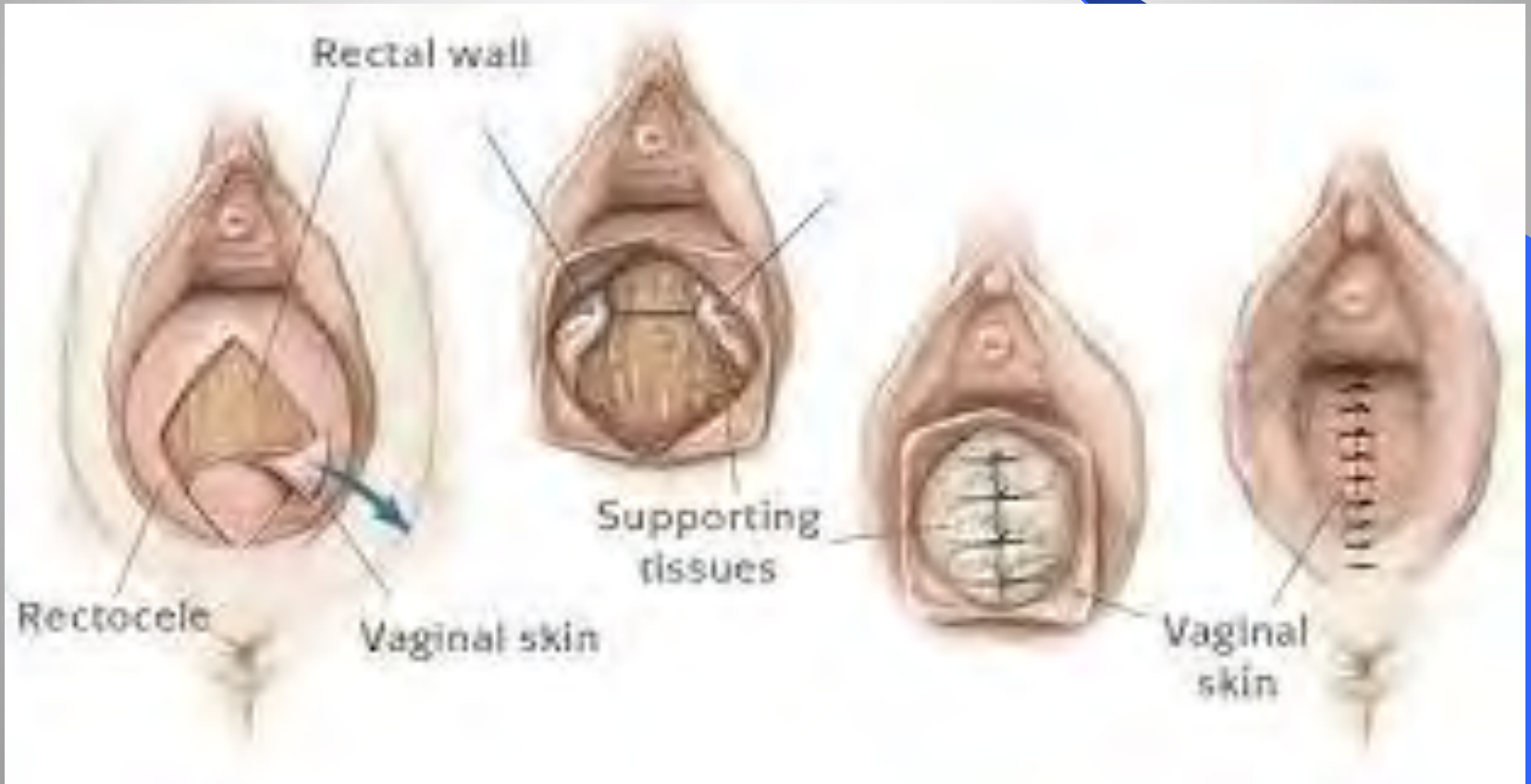الأمثلة الجراحية

- خيطة ل جدار ليل لم هبل ، رفع المثانة .
- خيطة ل جدار للتحليل م هبل .
- خيطة لعجان .
- صالحي لة المعية .
- عملية شماني ستر .
- سببى صال لرحم عن طريق الم هبل .
- إغلاق لم هبل ، لثياً أو جزئياً .
- تعليق بة الم هبل .

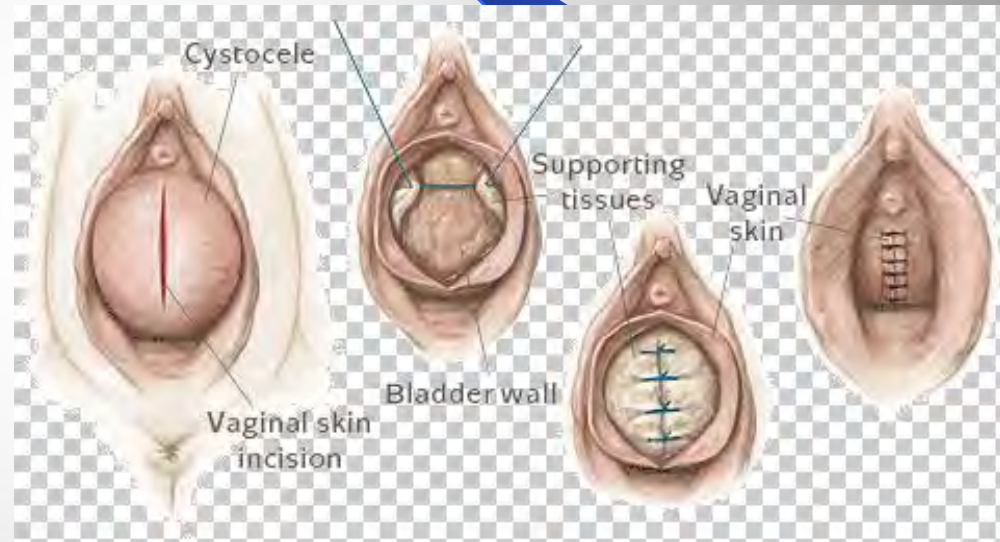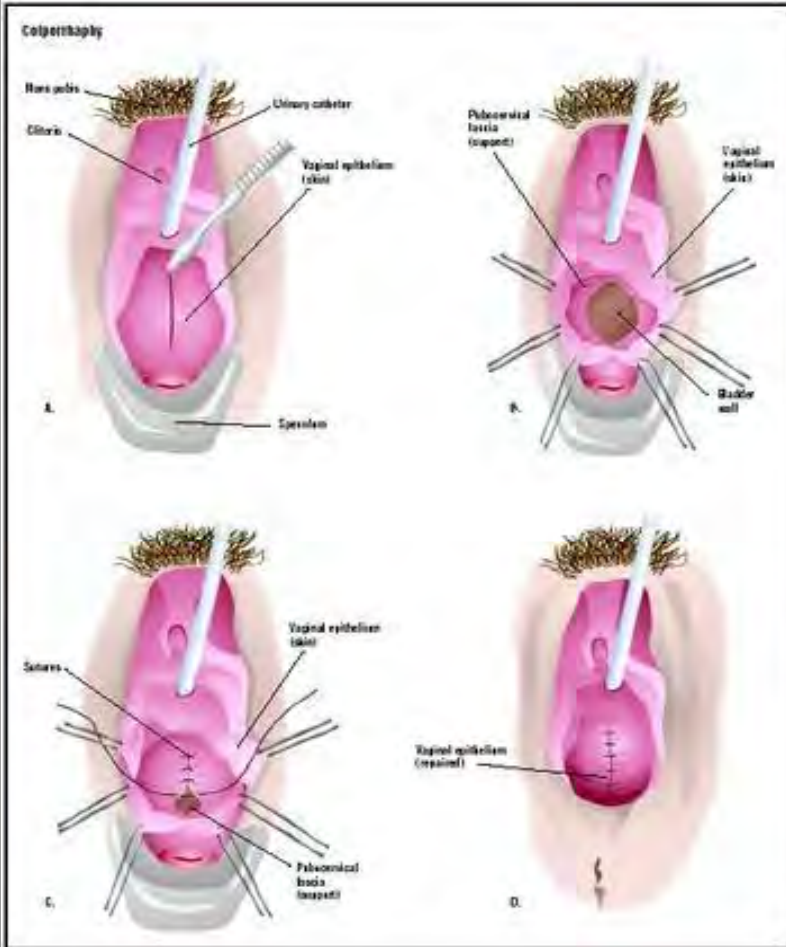
إصلاح خلل قفوي



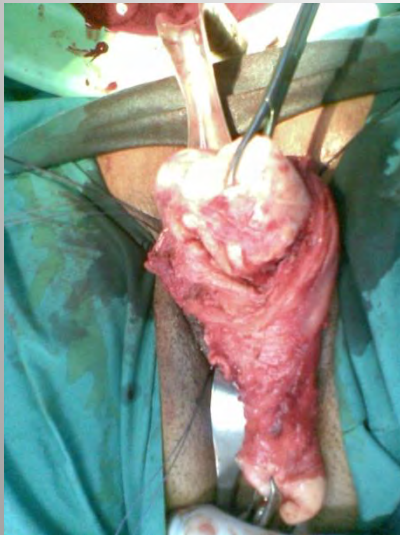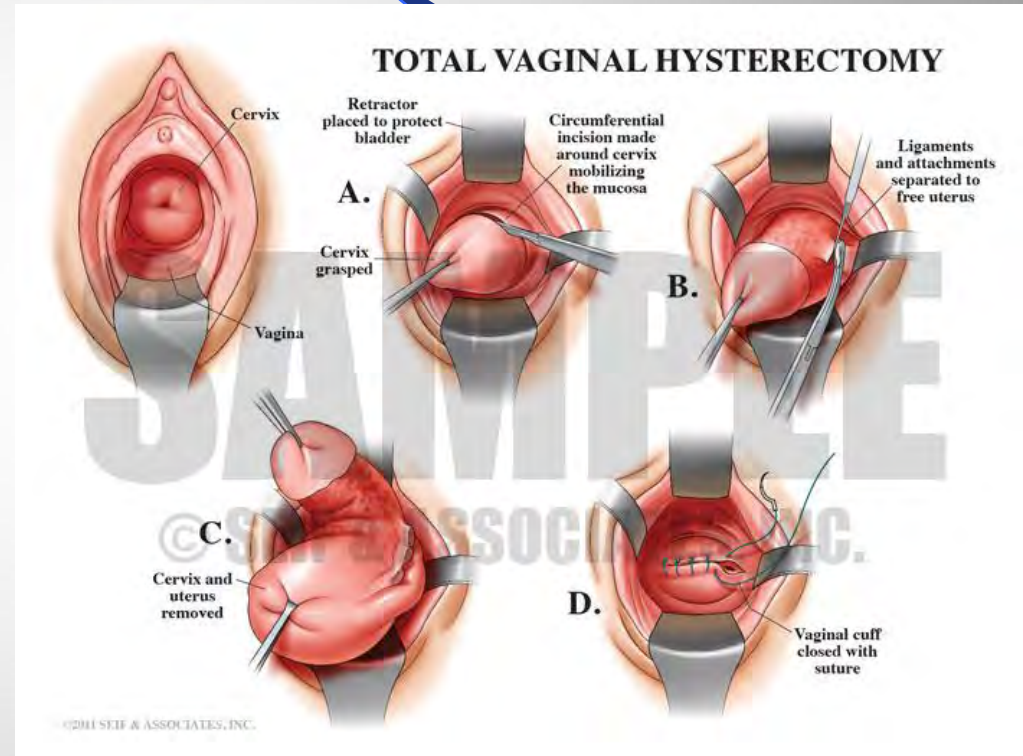
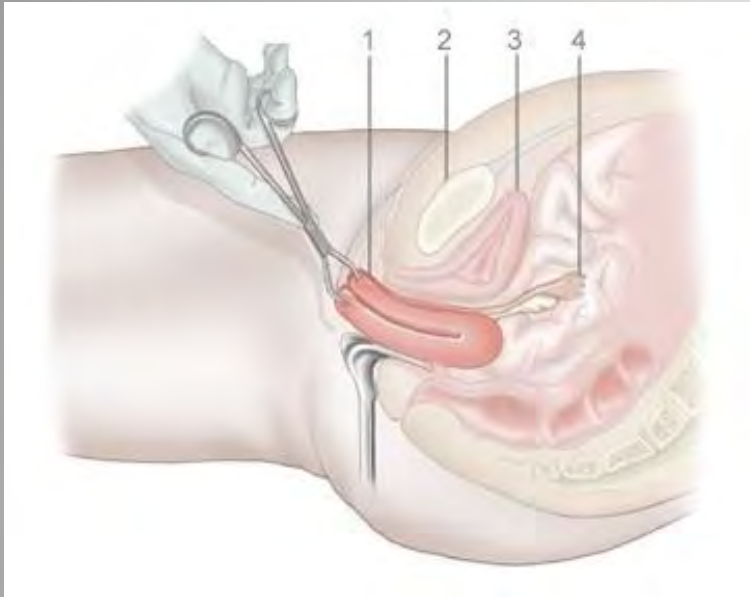
إصلاح خلفي



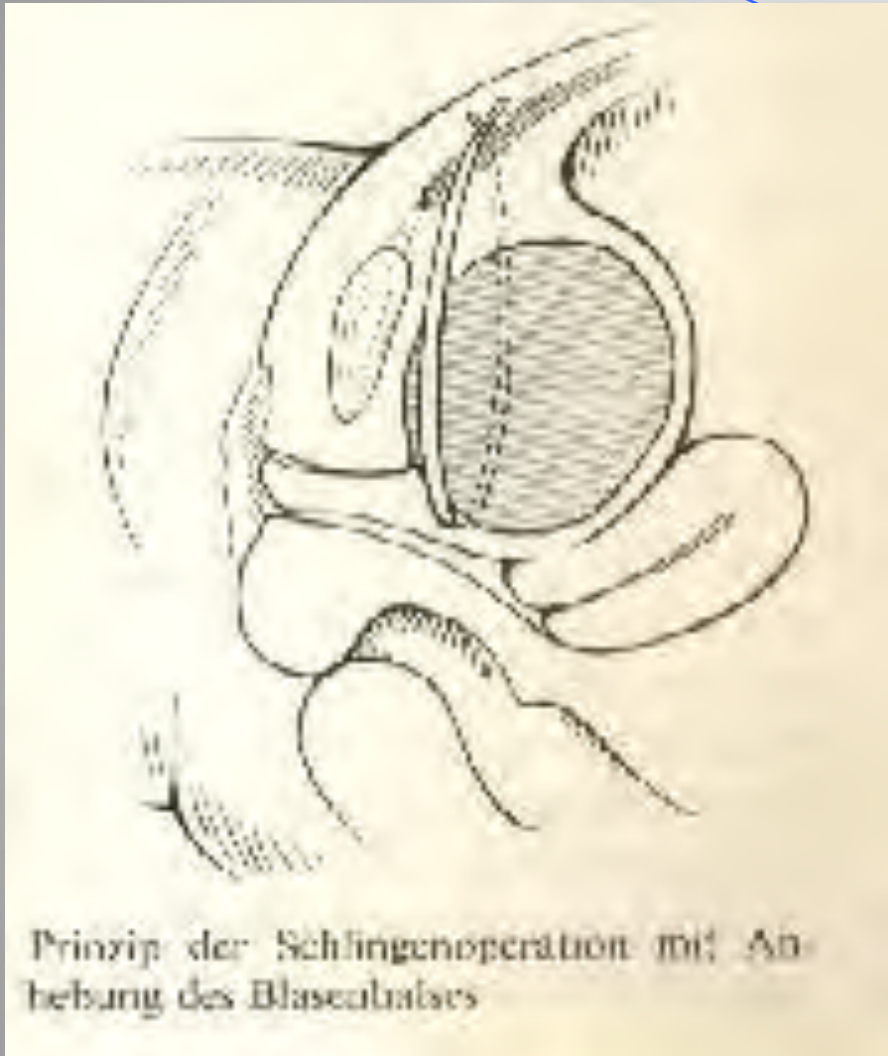
إصلاح أمامي



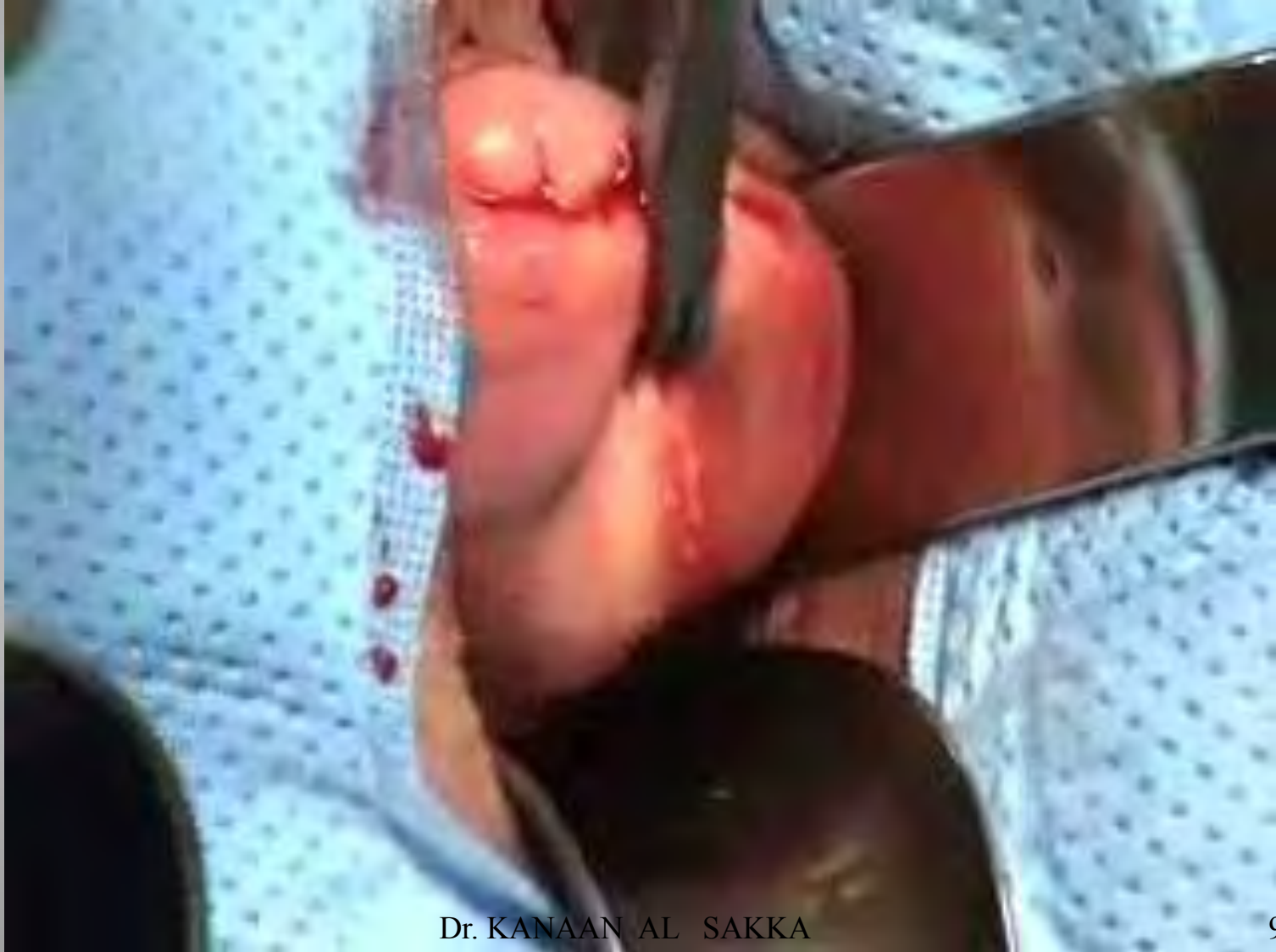استئصال رحم عن طريق المهبل



عملية قرق العنق



لشئصال رحم عن طريق المهبل



شكرًا